

UZUN KEMİK METASTATİK KIRIKLARINDA CERRAHİ TEDAVİ

*Hasan TATARİ**, *Önder BARAN***Hasan HAVİTÇIOĞLU***, *Mehmet ERDURAN****

ÖZET

Kliniğimizde, 1992-1997 yılları arasında, humerus diafizi ve femur diafizi ile proksimal ucunda metastaz ve multipl miyeloma bağlı patolojik kırık tanısıyla cerrahi olarak tedavi edilen 35 hastanın 37 kırığı değerlendirildi. Yaş ortalaması, 63.6 olan olgularda, primer tümör, %40 oranında meme, %28.5 oranında akciğerdeydi. 7 olguda, patolojik kırık, primer tümör tanısından önce oluşmuştu. Humerus diafiz kırıklı olgularda, açık intramedüller çivileme veya tümör rezeksiyon protezi ve PMMA; femur diafiz kırıklarında, açık intramedüller kilitli veya kilitsiz Kuntscher çivileri; femur proksimal ucundaysa, çoğunlukla total veya parsiyel tümör rezeksiyon protezi; 3 subtrokanterik kırıktaysa Küntscher çivileri kullanıldı. Ortalama izlem süresi, 10 aydı ve 17 olgu kaybedilmiştir.

Femur proksimal uç kırığı nedeniyle opere edilen 5 olguda komplikasyon gelişmiştir. Bunların 2'si ilk operasyonda retrograd ender çivileri uygulanması nedeniyle, 2'siyse tümör rezeksiyon protezi uygulanmasından sonra luksasyon gelişmesi nedeniyle fiksasyon yetersizliği gelişen olgulardır. Olgular, genel olarak, cerrahi tedavinin şekli (açık veya kapalı) ve PMMA kullanımı açısından literatür bilgileriyle ele alınmıştır.

Sonuç olarak, humerus ve femur diafiz kırıklarında, açık yöntemle intramedüller fiksasyonla beraber PMMA kullanımı; femur proksimal uç kırıklarındaysa, erken mobilizasyon ve yüklenme amacıyla, hastanın beklenen yaşam süresi de göz önünde bulundurularak tümör rezeksiyon protezi uygulaması, tercih edilen yöntemler olmalıdır.

Anahtar Kelimeler: *Patolojik Kırık, Uzun Kemik Metastazları, İntramedüller Çivileme, Polimetilmetakrilat.*

SUMMARY

SURGICAL TREATMENT IN LONG BONE METASTATIC FRACTURES

Purpose: The purpose of this study is to evaluate the results of the surgical treatments performed because of long bone metastatic fractures and discuss the surgical strategy, technical indications and the use of polymethylmetacrylate (PMMA), with regard to the literature.

Patients and Methods: 37 pathologic fractures of humeral and femoral shaft and femur proximal end in 35 patients, due to metastasis of the primary tumor or multiple myeloma treated with surgical intervention between 1992-1997, were evaluated. The mean age was 63.6; and the primary tumor was the breast cancer in 40%. The mean follow-up time was 10 months and 17 cases had died. In humeral shaft fractures, the majority of the cases were treated by the open method, with intramedullary nails or tumour resection prosthesis augmented by PMMA. In femoral fractures, intramedullary Kuntscher nails with PMMA or resection prosthesis were the primary choices.

Results: In all cases, except two who have died early after surgery, immediate was stability. In 2 cases, operated obtained previously because of femur proximal end fractures, loss of fixation developed after retrograde nailing with Ender nails, and in 2 others, the resection prostheses dislocated.

Conclusion: For early function in humerus and femur metastatic fractures, intramedullary nailing and PMMA with the open method and in femur proximal end fractures, by taking into consideration the expected life time of the patient, tumor resection prosthesis must be the primary choice.

* Yrd. Doç. Dr. Dokuz Eylül Üniversitesi Tıp Fakültesi Ortopedi ve Travmatoloji Anabilim Dalı, İzmir.

** Doç. Dr. Dokuz Eylül Üniversitesi Tıp Fakültesi Ortopedi ve Travmatoloji Anabilim Dalı, İzmir.

*** Arş. Gör. Dr. Dokuz Eylül Üniversitesi Tıp Fakültesi Ortopedi ve Travmatoloji Anabilim Dalı, İzmir.

Key Words: *Pathologic Fractures, Long Bone Metastasis, Intramedullary Nailing, Polymethylmethacrylate.*

GİRİŞ

Metastatik kemik tümörleri, iskelet sisteminin en sık görülen tümörleridir. Bu metastazların, önemli bir kısmında primer tümör, meme, akciğer, prostat ve böbrektedir. Bazı olgularda, primer tümör, uzun süre gizlenmekte ve hasta ancak patolojik bir kırıkla, terminal dönemde hekimin karşısına çıkabilmektedir. Patolojik kırıkların en çok görüldüğü bölgeler, femur üst ucu, diafizi, humerus ve vertebralardır. Uzun kemik metastazlarında, cerrahi tedavi kararının verilmesinde, hastanın genel sağlık durumu, sistemik tutulum, ekstremitedeki tutulum genişliği, tümörün histolojik özelliği ve hastanın beklenen yaşam süresi ve diğer metastazlar önem kazanır^{1,2,3}.

Metastatik kırıklarda, cerrahi tedavi prensipleri birçok yazar tarafından ortak kabul görünürken, tedavinin tekniği konusunda halen birtakım görüş ayrılıkları vardır. Cerrahi tedavide, geçmişte konservatif tedavi ve daha sonraları plaklı internal fiksasyon ve gereğinde greftleme teknikleri uygulanırken; günümüzde daha çok intramedüller çiviler, geniş rezeksiyon gerektiren olgularda ise tümör rezeksiyon protezleri ve beraberinde boşluk doldurucu olarak polimetilmetakrilat (PMMA) kullanılmaktadır. Cerrahide en önemli sorunlar, lezyonu çevreleyen kemiğin kalitesinin kötü olması ve lezyonun oldukça büyük boyutlara ulaşabilmesidir². Amaç, hastanın ağrısının giderilmesi, mobilizasyonunun sağlanması, fonksiyonunun restore edilmesi, emosyonel durumunun düzeltilmesi, sonuçta yaşam kalitesinin ve radyoterapinin etkinliğinin artırılmasıdır^{4,5,6}.

Çalışmanın amacı, metastaz ve multipl miyeloma bağlı uzun kemik metastatik kırığı nedeniyle kliniğimizde cerrahi tedavi uygulanmış olan olguların genel değerlendirmesini yapmak ve bu olgular ile literatürün ışığında operasyon gerekliliğini, cerrahi teknik endikasyonlarını ve PMMA kullanımının uygunluğunu tartışmaktır.

HASTALAR VE YÖNTEM

Dokuz Eylül Üniversitesi Tıp Fakültesi Ortopedi ve Travmatoloji Kliniği'nde, 1992-1997 yılları arasında, metastaz veya multipl miyeloma bağlı patolojik uzun kemik kırığı bulunan ve tümü primer olarak hastanemizde opere edilen 35 hastanın 37 kırığı çalışmaya alınmıştır. Bu olguların 19'u kadın (%54.2), 16'sı erkek (%45.7) olup yaş ortalamaları

63.6 (34-80)'dir. Primer tümörlerin dağılımında, meme kanseri, ilk sırayı almaktadır. Bu dağılım, Tablo I'de izlenmektedir.

Opere edilen bölgeler değerlendirildiğinde, ilk sırayı 13'er kırıkla humerus diafizi ve femur proksimal ucu almaktadır. Patolojik kırık bölgelerinin dağılımı, Tablo II'de görülmektedir. Tüm olgular, minimal bir travma sonrası, ağrı ve fonksiyon kaybı nedeniyle başvurmuşlardır. Yedi olgu (%20) ise, hastanemize ilk başvuru nedeni patolojik kırık olup primer tümör, henüz ortaya konmamış olanlardır. Bu 8 olgunun yaş ortalaması 65.12 olup daha sonra yapılan incelemelerinde, 5'inde (%71) primer tümör akciğerde saptanmıştır.

Postoperatif ortalama takip süresi, 10 ay (4 gün-38 ay)'dir. Bu süre, humerus diafiz kırıklı olgularda, 5 ay (10 gün-8 ay), femur diafiz kırıklarında 11 ay (6 ay-22 ay), femur proksimal uç kırıklarında ise 12 ay (4 gün-38 ay)'dir.

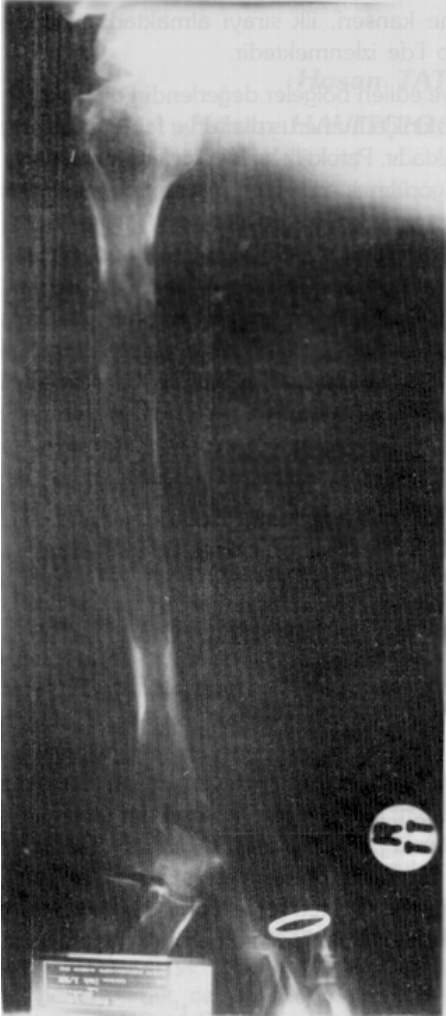
Humerus diafiz kırığı saptanan 13 olgunun 4'ünde tümör rezeksiyon protezi, 4'ünde Küntscher çivisi, 3'ünde Rush pin, 1'er tanesinde de Ender çivileri ve Kirschner telleri kullanılmış ve 12 olguda kırık hattı açılarak rezeksiyon yapılmış, adjuvant olarak PMMA kullanılmıştır (Resim 1a-b). Bu olgularda, Rush pin, Ender çivisi ve Kirschner telleri kullanılan olgularda palyatif amaçlı girişim uygulanmış, diğer sekiz olgudaysa, lokal metastaz kontrolünü sağlamak ve ağrıyı gidererek fonksiyonu düzeltmek amacıyla daha radikal yöntemlere başvurulmuştur. Humerus

Tablo I
Primer Tümörlerin Dağılımı

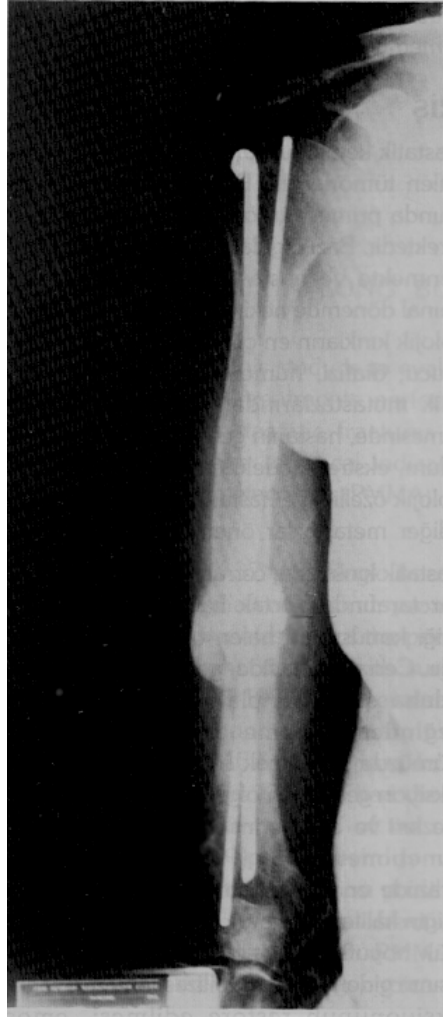Primer Tümör	Hasta Sayısı	Oran
Meme kanseri	14	%40
Akciğer kanseri	10	%28.5
Multipl miyelom	6	%17.1
Prostat kanseri	3	%8.5
Böbrek kanseri	1	%2.8
Uterus kanseri	1	%2.8

Tablo II
Opere Edilen Kırık Bölgelerinin Dağılımı

Kırık Bölgesi	Hasta Sayısı	Oran
Humerus diafizi	13	%35.1
Femur proksimal ucu	13	%35.1
Femur diafizi	10	%27
Humerus proksimal ucu	1	%2.7



Resim 1a: Sağ humerus, dirsek ve ön kolde multipl miyeloma bağlı lezyonları saptanan hastanın grafisi.



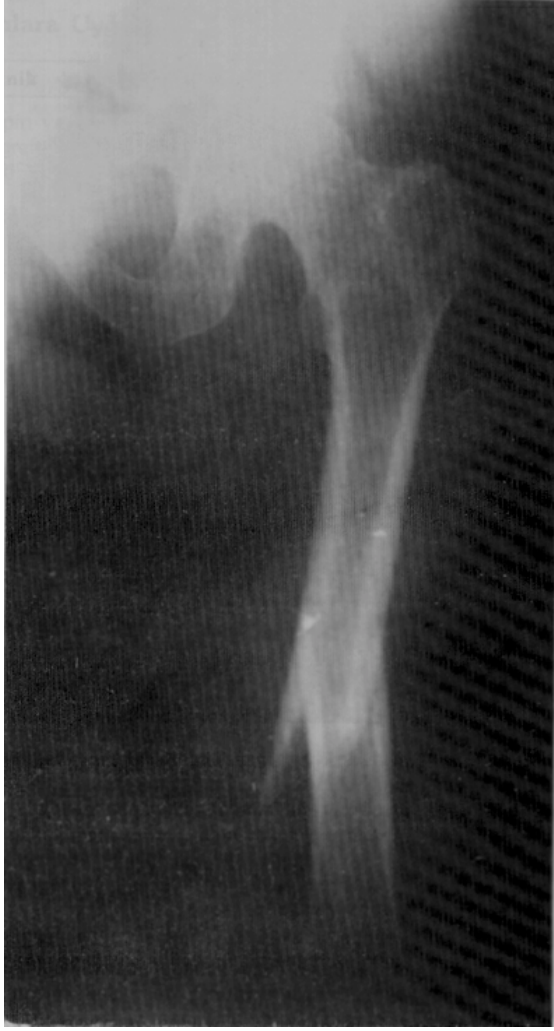Resim 1b: Beklenen yaşam süresinin kısa olması nedeniyle, sadece humerusa açık intramedüller fiksasyon ve PMMA uygulanmış ve hasta, operasyondan 3 ay sonra kaybedilmiştir.

proksimalinde akciğer kanserine bağlı metastatik kırık bulunan bir olguda, lezyon eksize edilerek parsiyel omuz protezi yerleştirilmiştir. Bu olguda kırık, primer tümör tanısından önce oluşmuştur. Humerus diafiz kırığı nedeniyle opere edilen toplam 13 olgunun 2'sinde daha bu olgudaki gibi hasta, primer tümör tanısı konmadan kırık nedeniyle başvurmuştur.

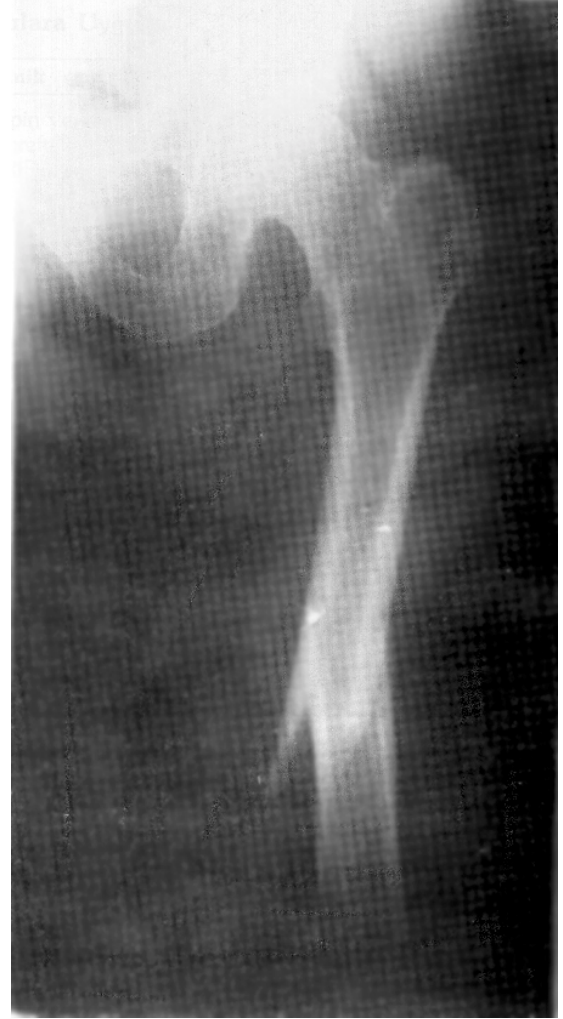Femur proksimal uç kırığı saptanan 13 olgunun 3'ünde, subtrokanterik kırık nedeniyle PMMA ile beraber Küntscher çivisi kullanılmış; intertrokanterik kırığı saptanan 6 olgunun 3'ünde parsiyel, 2'sindeyse total tümör rezeksiyon protezi (Resim 2), 1'inde de total kalça protezi uygulanmıştır. Total protez yapılan hastalarda femur üst ucu yanında asetabulumda da

metastaz saptanmıştır. Bu olgular içinde, yaşam süresinin daha uzun olarak düşünüldüğü olgularda, protez seçimi yapılarak radikal girişim seçilmiş, belirtilen 3 olgudaysa sadece ağrıyı gidermek ve hastayı mobilize etmek amacıyla palyatif olarak Küntscher çivisi kullanılmıştır. Femur proksimal uç kırığı nedeniyle opere edilen iki olguda kırık, primer tümör tanısından önce ortaya çıkmıştır.

Femur diafizinde patolojik kırık saptanan 8 hastanın 10 kırığının 9'unda Küntscher çivisi (Resim 3a-b) (5'inde kilitli), 1'indeyse Ender çivileri kullanılmıştır. Ender çivisi, bilateral kırığı olan meme kanseri metastazlı bir olguda, diğer tarafa uygulanan kilitli Küntscher çivisi uygulamasının uzun sürmesi ve kanamanın fazla olması nedeniyle uygulanmıştır.



Resim 2: Sağ femur proksimal uç ve diafizinde meme kanseri metastazı nedeniyle total tümör rezeksiyon protezi uygulanmış bir hastanın postoperatif grafisi.



Resim 3a: Her iki femur difizinde multipl miyeloma bağlı patolojik kırık bulunan hastanın sol femur preoperatif grafisi.

Bilateral femur kırığı bulunan multipl miyelomlu diğer bir olguda ise bilateral kilitleli Küntscher çivisiyle fiksasyon yapılmıştır. Ender çivisi kullanılan olgu dışındaki tüm olgularda PMMA kullanılmış olup, yine bu olgu dışındaki olgularda lokal metastaz kontrolü ve ağrıyı gidermek için radikal amaçla cerrahi tedavi uygulanmıştır. İki olguda, primer tümör, kırık nedeniyle başvurusundan sonra ortaya konmuştur.

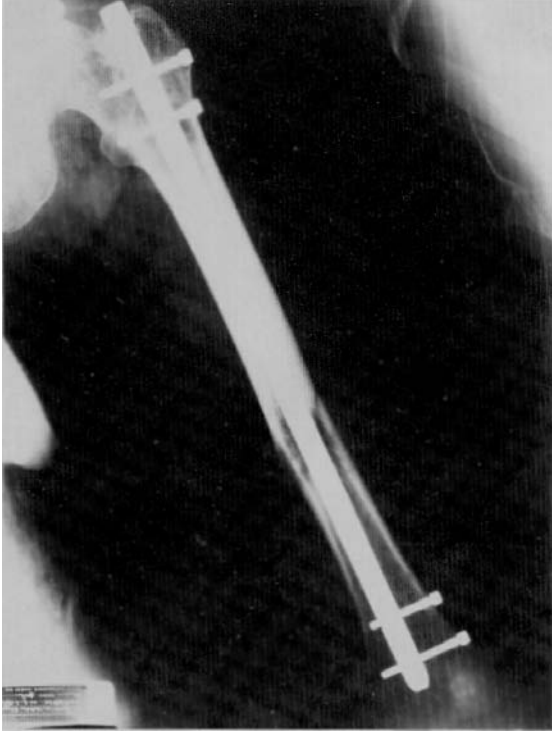Total protez, tümör rezeksiyon protezi veya PMMA ile güçlendirilmiş intramedüller fiksasyon çivileri kullanılan olgularda, postoperatif dönemde, ağrıyı tolere eder etmez mobilizasyon ve yüklenme sağlanmıştır. Bu süre, ortalama 4 gündür.

Humerusta intramedüller çivileme uygulanan olgularda da ağrının tolere edilebildiği günden itibaren, 3. gün pasif, 5. gün aktif ekzersizlere başlanmıştır.

Başlangıçta kırık nedeniyle başvuran ve primer patolojisi bilinmeyen 8 hastanın dışındaki olguların 26'sında, kırık öncesi ve postoperatif yara iyileşmesi sonrasında radyoterapi ve kemoterapi uygulanmıştır. Bu 8 hastanın 7'sinde postoperatif radyoterapi yapılmıştır.

BULGULAR

Hastaların 17'si kaybedilmiş olup halen 18'i izlem altındadır. İzlem altında olan olguların ortalama izlem süresi, 16 (12-38) aydır.



Resim 3b: Hastaya açık yöntemle kilitli Küntscher çivisi ve PMMA uygulanmış olup 6 ay sonra hasta kaybedilmiştir (Operasyon sırasında, PMMA içine radyopak madde konulmadığı için radyolojik olarak görüntü vermemiştir).

Humerus diafizinde metastatik kırığı saptanan ve Rush pin ve otogreft uygulanan 72 yaşındaki meme kanseri metastazlı bir olguda, 6 ay sonra, non-union nedeniyle pinler çıkartılarak tümör rezeksiyon protezi uygulanmış; ancak hasta kısa bir zaman sonra kaybedilmiştir.

İntertrokanterik kırık saptanan 2 olguda, önce retrograd Ender çivileri uygulanmış, 1 yıl sonra ise fiksasyon yetersizliği nedeniyle total tümör rezeksiyon protezi kullanılmıştır. Bir olguda, subtrokanterik kırık nedeniyle önce anguler plakla fiksasyon yapılmış; bir yıl sonra plağın kırılması sonucu parsiyel tümör rezeksiyon protezi uygulanmış; fakat bu kez enfeksiyon gelişmesi nedeniyle 10 ay sonra kalça dezartikülasyonu gerekmiştir. Femur boynu metastatik kırığı nedeniyle total tümör rezeksiyon protezi uygulanan iki olgudaysa, luksasyon gelişmiş; bunların birinde 10 ay sonra revizyon uygulanmış; diğerindeyse erken luksasyon nedeniyle kapalı redüksiyon başarılı olmuştur.

Femur diafizinde patolojik kırık nedeniyle opere edilen olgularda, implantla ilgili herhangi bir komplikasyon gelişmemiştir.

Komplikasyon gelişen olgular ve bunlara uygulanan tedavi yöntemleri Tablo III'te gösterilmiştir.

Genel olarak, halen izlenmekte olan olguların son kontrollerinde, enfeksiyon nedeniyle kalça dezartikülasyonu yapılan bir olgu dışında, genel durumları elverdiği ölçüde rahat ve ağrısız bir şekilde mobilize olabildikleri ve yüklenebildikleri saptanmıştır. Hastaların fizik bakıları ve çekilen grafilerinde, ağrı ve gevşeme bulguları saptanmamıştır.

TARTIŞMA

Tümör metastazları, genellikle primer patolojinin ilerlemiş olduğunun ve beklenen yaşam süresinin kısa olduğunun göstergesidir. Bu metastazlar tedavi edilmezse, hasta yatağa bağımlı ve ağırlı kalır; ayrıca psikolojik durumu da giderek bozulur⁷. MacAusland ve Wyman⁶, konservatif tedavi ettikleri 4 femur üst uç patolojik kırığında kaynamanın olmadığını ve hastaların kısa süre içinde kaybedildiğini bildirmişlerdir. Patolojik humerus kırıklarının konservatif tedavisi de, sıklıkla non-union ve fonksiyon yetersizliğiyle sonuçlanmaktadır^{8,9}. Serimizde, konservatif tedavi edilen olgu yoktur. Patolojik kırıkların cerrahi tedavisinde, bazı prensiplerin yerine getirilmesi gerekir. İlk girişim, prognoz açısından çok önemlidir ve ikinci bir girişimden kaçınılmalıdır. Tutulmuş olan kemik, mümkün olduğunca replase edilmelidir. Operasyon kararında, hastanın beklenen yaşam süresi önemlidir; hospitalizasyon süresi kısa olmalı, hasta, hızla mobilize edilmelidir⁵.

Olgularımız içinde, reopere edilen olgu sayısı 6'dır (%16.2) (Tablo III). Bu hastalarda, tutulmuş olan kemik dokusu, yeterince replase edilmediğinden fiksasyon problemleriyle karşılaşmıştır.

Metastatik tümörlerin çoğunda, kemik kalitesi oldukça bozuk olup iyileşmeye elverişli değildirler. Ayrıca, bu olguların uzun süre yatağa bağlı kalmaları, bu kemik kalitesini daha da düşürmekte ve erken kayıplarına neden olmaktadır. Biyomekanik açıdan ise, oluşan kemik defektleri, fragmanların uygun pozisyonuna ve rijid fiksasyonuna engel olur. İnternal fiksasyon uygulandığında da, bu materyallere aşırı yük biner ve yorgunluk kırıklarıyla karşılaşılabilir^{5,9,10}. Bu komplikasyonları önlemek amacıyla, erken yüklenme stresine karşı gelebilecek bir rekonstrüksiyon metodu üzerinde durulmuş ve

Tablo III
Komplikasyon Gelişen Olgular ve Bunlara Uygulanan Tedavi Yöntemleri

Adı	Yaşı	Primer CA	Tutulmuş	Teknik	Komplik.	Son Op.	Durumu
HA	72	Meme	Humerus	Rush pin ve otogreft	Non-union	TRP	3 ay sonra exitus
AK	70	Meme	Proksimal femur	ARIF	Enfeksiyon	Amputasyon	3 yıl sonra hayatta
MT	76	Prostat	Proksimal femur	TRP	Luksasyon	Kapalı redüksiyon	22 ay sonra exitus
ZA	50	MM	Proksimal femur	TRP	Luksasyon	Açık redüksiyon, 1 yıl sonra revizyon	2 yıl sonra hayatta
MN	65	Meme	Proksimal femur	Ender	Fiksasyon yetersizliği	TRP	14 ay sonra exitus
AS	61	Meme	Proksimal femur	Ender	Fiksasyon yetersizliği	TRP	16 ay sonra exitus
ÜY	57	Meme	Proksimal femur	TRP	Dissemine intravasküler koagülopati		4 gün sonra exitus
BG	69	Akciğer	Humerus	Küntscher	Solunum yetmezliği		10 gün sonra exitus

TRP : Tümör rezeksiyon protezi

ARIF : Açık redüksiyon ve internal fiksasyon

MM : Multipl miyelom

daha önceleri kullanılan plak, vb. fiksatorlerin yerini zamanla intramedüller fiksatorler ve Polimetilmetakrilat (PMMA) almıştır^{11,12,13}.

Harrington ve ark.¹¹, PMMA uyguladıkları 375 patolojik kırık olgusunda, büyük kortikal defektler sementle doldurulduğu zaman, periosteal kallus ve yeni kemik dokusunun defekti köprülediğini göstermişler ve PMMA varlığının lokal radyoterapiyi etkilediği yönünde bir belirti izlemediklerini bildirmişlerdir. Haberman ve ark.¹³, femur patolojik kırıklarında, internal fiksasyon ve PMMA kullanmışlar ve erken mobilizasyonun sağlandığını, kırığın proksimal ve distalindeki kemik kalitesinin kötü olmasının operasyon için kontrendikasyon olmadığını bildirmişlerdir. Olgularımızda da, PMMA'nın intramedüller fiksatorlerin yanında çok iyi bir yardımcı stabilizan madde görevi gördüğü, oluşan kemik defektinin doldurulmasında, hastaların erken mobilizasyonunda etkili olduğu ve radyoterapiyle olumsuz yönde bir etkileşiminin olmadığı görülmüştür.

Patolojik kırıkların cerrahi tedavisinde, tartışılan bir diğer konu da, uygulama sırasında, kırık hattının açılıp açılmamasıdır. Açık yöntemi savunan yazarlar, bu yöntemle, tümörün çıkarılmasının, daha sonraki radyoterapi için tümör kitlesinin azaltılarak tedavinin daha etkili duruma getirilmesinin ve lezyon

bölgesinde sement-kemik ara yüzeyinin iyileştirilmesinin sağlanabileceğini ve ayrıca, sementin ekstrasasyonu önlenerek nörovasküler yapılarla olan olası bir basının engellenebileceğini belirtmişlerdir^{11,14,15}.

Lewallen ve ark.¹⁴, Rush çivisi ve PMMA ile opere ettikleri 55 patolojik humerus kırığında açık yöntemi tercih etmişler ve ortalama 10 aylık izlem sonunda, 4 olguda, rodların proksimal migrasyonu nedeniyle omuz ağrısı dışında komplikasyon izlememişlerdir. Yazarlara göre, girişimin major kontrendikasyonu, beklenen yaşam süresinin 6 haftadan kısa olmasıdır. Harrington ve arkadaşlarına¹¹ göre bu süre 3 aydır.

Olgularımız içinde, çok erken postoperatif dönemde kaybedilenler vardır. Bunlardan biri, 10. gün solunum yetmezliği nedeniyle kaybedilen ve primer patolojisi başlangıçta bilinmeyen, daha sonra akciğer kanserine bağlı olduğu anlaşılan humerus kırığıyla başvuran olgudur. Bu olguda, primer patolojinin bilinmemesi ve hastanın o zamana kadar normal günlük aktivitelerini sürdürebilmesi nedeniyle beklenen yaşam süresinin uzun olduğu düşünülmüş ve ağrıyı gidererek fonksiyonunu düzeltmek amacıyla tümör rezeksiyonu ve PMMA ile güçlendirilmiş intramedüller fiksasyon uygulanmıştır. Diğer olguya, postoperatif 4. gün kaybedilen, meme kanseri metastazlı femur intertrokanterik kırıklı

olgudur. Bu olguda, beklenen yaşam süresinin uzun olmadığı bilinmesine rağmen, hastanın hiç olmazsa yatak içinde mobilize olabilmesi amacıyla tümör rezeksiyon protezi uygulanmıştır. Ancak, daha palyatif bir girişim uygulanması da tartışılabilir.

Kapalı yöntemi savunan yazarlar da vardır^{1,2}. Çalışmacılar, bu yöntemle erken postoperatif radyoterapinin olası olduğunu, ağrının tamamen kaybolduğunu, yumuşak dokulara olan zararın azaldığını, fakat kemik kalitesinin kötü olduğu olgularda açık yöntemin tercih edilmesi gerektiğini belirtmişlerdir. Kapalı yöntemle rijid bir stabilizasyon, belki humerus patolojik kırıkları için uygun olabilir; fakat kanımızca, hastanın erken mobilizasyonu açısından femur kırıkları için yetersiz kalmaktadır.

Uygun ekipman sağlayarak kırık hattını açmadan PMMA enjeksiyonu yapan çalışmacılar da vardır¹⁶.

Büyük segmenter kayıplarda, bu uygulanan rodlarda da yorgunluğa ve radyoterapiye bağlı gevşeme ve implant kırılmaları da oluşabilmektedir. Bu nedenle, böyle büyük defektlerde, segmenter replasman protezi kullanan araştırmacılar vardır^{8,9}. Chin ve ark.⁸, humerus patolojik kırıklı 4 olguda segmental defekt protezi uygulamışlar ve ortalama 8,5 aylık izlem sırasında, protezlerde herhangi bir gevşeme olmadığını ve revizyon gerekmediğini bildirmişlerdir. Yazarlar, ayrıca aynı protezleri biyomekanik açıdan incelemişler ve bu protezle rekonstrükte edilmiş olan humerusun torsiyonel kuvvetinin, intakt bir örnekteki kadar yüksek olduğunu göstermişlerdir. Humerus diafizinde metastatik kırık nedeniyle opere edilen 13 olgumuzun 4'ünde tümör rezeksiyon protezi uygulanmış olup bu olgular, beklenen yaşam süresi daha uzun olanlardır. Ancak bu hastalardan ikisi operasyondan ortalama 3 ay sonra kaybedilmiş; diğer ikisiye halen hayatta olup ortalama izlem süreleri, 13,5 ay (9 ay ve 18 ay)'dır ve ağrısız olarak fonksiyonlarını sürdürmektedirler.

Femur proksimal uç kırıkları, biyomekanik açıdan önem taşımaktadır ve bundan dolayı önemli kompresif yüklenmelerle karşılaşır ki; burada direnci sağlayan bölge medial kortektir. Medial korteks restore edilmezse, varusa eğilim sonucunda lateral korteks veya intramedüller kanala uygulanan fiksatörler, yüklenme stresiyle kırılacak veya femur başını penetre edeceklerdir. İşte burada, PMMA, kompresif güçlere karşı oldukça direnç gösteren ve yetersiz kemiğin yerini alan önemli bir madde olarak karşımıza çıkar¹⁷.

Femur boynu ve intertrokanterik bölge patolojik kırıklarında, cerrahi tedavi şeklinin seçiminde,

hastanın beklenen yaşam süresi çok önemlidir. Bu sürenin çok düşük olduğu veya operasyonun uzamasının kontrendike olduğu olgularda, intertrokanterik kırıklarda, PMMA ile güçlendirilmiş intramedüller çiviler, sürenin daha uzun olabileceği olgularda ise parsiyel veya total protez replasmanı uygun seçenekler olabilir. Metastatik lezyonlar çok vasküler olduğu ve hem sistemik hastalık hem de kemoterapiyle pıhtılaşma faktörleri azaldığı için peroperatif ve postoperatif önemli kayıplar olabilir¹⁷; bu da femur üst uç patolojik kırıklarında daha palyatif girişimlerin seçimine yol açabilir. Olgularımızdan postoperatif 4. gün kaybedilen femur proksimal uç kırıklı olgu, gelişen dissemine intravasküler koagülopati nedeniyle kaybedilmiştir.

Subtrokanterik kırıklarda, iyileşme süresi daha uzundur. Olguların çoğunda, medial korteks, bu bölgedeki kompresif kuvvetlere karşı gelemes durumdadır. Bu nedenle, kaynamayı geciktiren plaklı çiviler uygun bir fiksasyon yöntemi değildir. Burada en uygun materyaller, fragmanların impaksiyonunu, dolayısıyla da yük paylaşımını sağlayan intramedüller çivilerdir¹⁷. Özellikle kilitli intramedüller çiviler, rotasyonel stabiliteyi sağlar ve proksimal fragmanın fiksasyonunu artırır. Yine de, metastazlarda, PMMA ile beraber kullanılmazsa, rotasyonel kuvvette azalma olabilmektedir. Geniş alanda tutulum olan olgularda ise, prostetik replasman daha uygun bir cerrahi yöntemdir¹⁷.

Karachalios ve ark.¹⁸, kilitli intramedüller çivilerle fiksasyon uyguladıkları, subtrokanterik ve femur diafiz patolojik kırığı bulunan 14 olguluk serilerinde, 12 olguda kapalı, 2 olguda ise açık yöntem ve PMMA kullanmışlar ve kemikteki metastatik bölgeyi geçen intramedüller çivilerin oldukça iyi bir internal splint görevi gördüğünü ve ağrısız yüklenmeye izin verdiğini bildirmişlerdir. Mickelson¹⁹ ve Zickel³, subtrokanterik bölgenin patolojik kırıklarında, her iki fragmanı da fikse eden Zickel çivisi kullanmışlar; Zickel 46 olgusunda PMMA uygulamamış ve geniş tutulum olan 3 olguda pozisyon kaybı ve implant yetersizliği saptamış ve bu tip olgularda PMMA kullanımını gerektiği sonucuna varmışlardır.

Serimizde, femur proksimal uç kırığı bulunan ve ilk operasyonda PMMA kullanılmayarak opere edilen olgu sayısı 3 olup tümü reoperasyon gerektirmiştir. Bunların 2'sinde retrograd Ender çivileri, 1'inde anguler plak kullanılmış ve ortalama 12 ay sonra total kalça tümör rezeksiyon protezi ile replase edilmişlerdir. Yazawa ve arkadaşları da, serilerinde benzer komplikasyonlarla karşılaşmışlardır²⁰.

Sonuç olarak, 6 yıllık bir deneyim sonucunda diyebiliriz ki, açık yöntemle PMMA kullanılması, patolojik kırıkların cerrahi tedavisinde esastır ve mutlaka uygulanması gerekir. Diafiz kırıklarında, cerrahi tedaviye, hastanın beklenen yaşam süresine göre karar verilmelidir. Teknik olarak, tercih ettiğimiz yöntem, açık olarak, lezyonun küretajı, intramedüller çivi veya tümör rezeksiyon protezinin yerleştirilmesi ve oluşan defekt ile medüller kanalın PMMA ile doldurulmasıdır. Humerus kırıklarında, genellikle PMMA ile desteklenmiş intramedüller çiviler yeterli stabilizasyon ve konforu sağlayabilir; fakat femur proksimal uç kırıklarında erken yüklenme açısından, hastanın beklenen yaşam süresi uzun ve genel durumu elveriyorsa, total ve parsiyel tümör rezeksiyon protezleri tercih edilmelidir. Femur diafiz kırıklarındaysa, PMMA ile güçlendirilmiş kilitleli veya kilitsiz Küntscher çivileri, uygun bir seçenektir.

KAYNAKLAR

- Redmond BJ, Biermann JS, Blasier RB. Interlocking intramedullary nailing of pathological fractures of the shaft of the humerus. *J Bone Joint Surg* 1996; 78-A: 891-6.
- Tome JL, Carsi B, Garcia-Fernandez C, Marco F, Stern LL. Treatment of the humerus with Seidel nailing. *Clin Orthop* 1998; 350: 51-5.
- Zickel RE, Mouradian WH. Intramedullary fixation of pathological fractures and lesions of the subtrochanteric region of the femur. *J Bone Joint Surg* 1976; 58-A: 1061-6.
- Douglass HO, Shukla SK, Mindell E. Treatment of pathologic fractures of long bones excluding those due to breast cancer. *J Bone Joint Surg* 1976; 58-A: 1055-60.
- Finn HA. General considerations. In: Simon MA, Springfield D. Ed. *Surgery for bone and soft tissue tumors*. Philadelphia: Lippincott-Raven, 1998: 639-48.
- MacAusland WR, Wyman ET. Management of metastatic pathological fractures. *Clin Orthop* 1970; 73: 39-51.
- Doğan M, Özdemir M, Sağlık Y, Sözen S. Metastatik kemik tümörleri. Ed. Ege R. *Türk Ortopedi ve Travmatoloji Kongre Kitabı* 1996; 1039-44.
- Chin H, Frassica FJ, Hein TJ, Shives TC, Pritchard DJ, Sim FH, Chao ES. Metastatic diaphyseal fractures of the shaft of the humerus. *Clin Orthop* 1989; 248: 231-9.
- Heck DA, Chao EY, Sim FH, Pritchard DJ, Shives TC. Titanium fibermetal segmental replacement prosthesis. *Clin Orthop* 1986; 204: 266-85.
- Pugh J, Sherry HS, Futterman B, Frankel VH. Biomechanics of pathologic fractures. *Clin Orthop* 1982; 169: 109.
- Harrington KD, Sim FH, Enis JE, Johnston JO, Dick HM, Gristina AG. Methylmethacrylate as an adjunct in internal fixation of pathologic fractures. *J Bone Joint Surg* 1976; 58-A: 1047-54.
- Sim FH, Daugherty TW, Ivins JC. The adjunctive use of methylmethacrylate in fixation of pathological fractures. *J Bone Joint Surg* 1974; 56-A: 40-8.
- Haberman ET. The pathology and treatment of metastatic disease of the femur. *Clin Orthop* 1982; 169: 70.
- Lewallen RP, Pritchard DJ, Sim FH. Treatment of pathologic fractures or impending fractures of the humerus with Rush rods and methylmethacrylate. *Clin Orthop* 1982; 166: 193-8.
- Peabody TD, Finn HA. Humerus. In: Simon MA, Springfield D. Ed. *Surgery for bone and soft tissue tumors*. Philadelphia: Lippincott-Raven, 1998: 713-22.
- Kunec JR, Lewis RJ. Closed intramedullary rodding of pathologic fractures with supplemental cement. *Clint Orthop* 1984; 188: 183-6.
- Finn HA. Hip and proximal femur. In: Simon MA, Springfield D. Ed. *Surgery for bone and soft tissue tumors*. Philadelphia: Lippincott-Raven, 1998: 683-703.
- Karachalios T, Atkins RM, Sarangi PP, Crichlow TPKR, Solomon L. Reconstruction nailing for pathological subtrochanteric fractures with coexisting femoral shaft metastases. *J Boint Joint Surg* 1993; 75-B: 119-22.
- Mickelson MR, Bonfiglio M. Pathological fractures in proximal part of the femur treated by Zickel-Nail fixation. *J Bone Joint Surg* 1976; 58-A: 1067-70.
- Yazawa Y, Frassica FJ, Chao EYS, Pritchard DJ, Sim FH, Shives TC. Metastatic bone disease. *Clin Orthop* 1990; 251: 213-9.