

# HUMERUS CİSİM KIRIKLARININ FONKSİYONEL TEDAVİSİ

Özcan PEHLİVAN\*, Osman RODOP\*\*, Ahmet KIRAL\*\*\*

S. Mesih KUŞKUCU\*\*\*, Eftal GÜDEMEZ\*\*\*\*, Haluk KAPLAN\*\*\*\*\*,

## ÖZET

**Giriş:** Bu çalışmanın amacı humerus cisim kırıklarının fonksiyonel breys ile kapalı tedavisinin etkinliğini saptamaktır.

**Hastalar ve Yöntem:** 1988-1999 tarihleri arasında, 42 olgudaki 43 humerus cisim kırığına primer veya sekonder tedavi yöntemi olarak fonksiyonel breys uygulandı. Bu olguların 33'ünün 12.9-94.3 hafta arasında, ortalama 29.7 hafta takipleri yapılabildi. Takipleri yapılan olguların 7'si bayan ve 26'sı erkek idi. Yaşları 1-81 arasında değişmekte, ortalama 30.12 idi.

**Bulgular:** Olgularımızdaki kırıkların (3'ü ateşli silah yaralanmasına bağlı açık ve 31'i kapalı) ortalama kaynama süresi, 16.7 hafta; ortalama varus-valgus açılanması 8.1 derece ve ortalama anterior-posterior açılanması 11.8 derece idi. Kırık iyileşmesini takiben, fonksiyonel değerlendirme Hunter kriterlerine göre yapıldı. (Buna göre 12 olgu iyi (G3 ve G4); 20 olgu mükemmel (G5) fonksiyonel sonuç olarak değerlendirildi). Minimal hareket kısıtlılıkları en çok, omuz abduksiyonu ve dış rotasyonunda ortaya çıktı. Hiçbir hastada dirsek hareket kısıtlılığı olmadı. Takiplerde saptanan açılma deformiteleri, fonksiyonel ve kozmetik problem oluşturmadı. Sadece bir olguda kırık iyileşmesini takiben fizik rehabilitasyona ihtiyaç duyuldu. Karşılaşılan komplikasyonlar, 8 olguda, kaynama gecikmesi; 1 olguda, kaynamama ve 1 olguda, kötü hijyene bağlı cilt maserasyonu şeklindeydi. Kaynamama bulgusu olan olguda, açık redüksiyon ve plak-vida fiksasyonu uygulanarak tam kaynama sağlandı.

**Tartışma:** Düşük morbidite ve yüksek başarı oranı nedeniyle, uygun endikasyon olan olgulardaki humerus cisim shaft kırıklarının ilk tedavi seçeneğinin, fonksiyonel breys olduğu sonucuna varıldı.

**Anahtar Kelimeler:** *Humerus Cisim Kırıkları, Fonksiyonel Tedavi.*

## SUMMARY

FUNCTIONAL TREATMENT OF HUMERAL SHAFT FRACTURES

**Purpose:** The aim of this study is to determine effectiveness of functional bracing for humeral shaft fractures.

**Material and Methods:** Between 1988-1999, functional brace was applied for 43 humeral shaft fractures of 42 patients as primary or secondary treatment of choice. Thirty-three of the patients were available for follow-up, ranged from 12.9 weeks to 94.3 weeks, with an average of 29.7 weeks. There were 7 female and 26 male patients. The average age was 30.12 years (range, 1 to 81 years).

**Results:** In these patients (3 open, caused by gunshot and 31 closed fractures) the average time to union was 16.7 weeks; the average varus-valgus angulation 8.1 degrees and the average anterior-posterior angulation, 11.8 degrees. After fracture healing has occurred, the functional situation was evaluated according to Hunter criterions. According to this, 12 patients had good (G3 and G4); 20 patients excellent (G5) functional results. Minimal restrictions of the abduction and lateral rotation of the shoulder joint were detected. None of the patients had lack of elbow motion. Angular deformities, that were found at the follow-up periods, had no effect on the function and cosmetic appearance. Only one patient required formal physical therapy after fracture healing completed. The complications we met, including 8, delayed union; 1, non-union and 1, maceration of the skin because of poor hygienic habits. The patient with non-union was treated with open reduction and plate-screw fixation, with successful outcome.

**Discussion:** Because of the low morbidity and high rate of success, we conclude that the first

\* Asistan, GATA Haydarpaşa Eğitim Hastanesi Ortopedi ve Travmatoloji Kliniği.

\*\* Yrd. Doç. Dr., GATA Haydarpaşa Eğitim Hastanesi Ortopedi ve Travmatoloji Kliniği.

\*\*\* Doç. Dr., GATA Haydarpaşa Eğitim Hastanesi Ortopedi ve Travmatoloji Kliniği.

\*\*\*\* Uz. Dr., GATA Haydarpaşa Eğitim Hastanesi Ortopedi ve Travmatoloji Kliniği.

\*\*\*\*\* Prof. Dr., GATA Haydarpaşa Eğitim Hastanesi Ortopedi ve Travmatoloji Kliniği.

treatment choice of humeral shaft fractures, with acceptable indications, is the functional brace.

**Key Words:** *Humeral Shaft Fractures, Functional Treatment.*

## GİRİŞ

Humerus cisim kırıkları tüm kırıkların %1 ini oluşturmaktadır<sup>1</sup>. Bu kırıkların çoğu konservatif yöntemler ile, komplikasyon oluşturmadan kabul edilebilir pozisyon ve tatmin edici fonksiyon ile iyileşebildiğinden, cerrahi olmayan tedavi yöntemleri hemen her zaman endikedir<sup>2,3</sup>.

En çok kullanılan konservatif tedavi yöntemleri U-alçı ateli, askılı alçı (hanging cast) ve Velpeau bandajı olmuştur. Fakat bu tedavi yöntemlerinin herbirinde omuz ve/veya dirsek eklemi tespit edilmek zorunda olduğundan sonuçta omuzda yapışıklık oluşturan kapsülit, dirsek ekleminde sertlik veya omuzun geçici inferior sublüksasyonu gibi komplikasyonlar oluşabilmekte ve kırık iyileşmesini takiben uzun bir rehabilitasyon programı gerekebilmektedir<sup>3,4</sup>.

Sarmiento ve arkadaşlarının yaptığı çalışmalar ile, her hasta için modeli ayrı ayrı alınarak yapılan, omuz ve dirsek hareketlerini serbest bırakan breyslerin humerus shaft kırıklarının tedavisinde kullanılmasına başlanmış, omuz ve dirseğin erken dönemde hareketi sağlanarak bu problemlerin çoğu ortadan kaldırılmıştır<sup>3</sup>.

Bu çalışmada 33 olgunun değişik sebeplerle oluşmuş 34 humerus shaft kırığına uygulanan, fonksiyonel breys tedavisinin sonuçları değerlendirilmiş, diğer tedavi seçenekleri ile karşılaştırılmıştır.

## HASTALAR VE YÖNTEM

Ekim 1988-Mart 1999 tarihleri arasında, farklı etiyolojik sebeplerle oluşmuş 42 hastadaki 43

humerus shaft kırığına Sarmiento fonksiyonel breys uygulandı. Bu hastalardan 9'unun (%21.4) tedavileri sürerken takipleri kaybedildi ve çalışma dışında bırakıldı. Geriye kalan 33 hastamızdaki (%78.6) 34 humerus shaft kırığının klinik ve radyolojik olarak tedavileri tamamlanincaya kadar, takipleri yapıldı ve kayıtları tutuldu.

Hastaların 7'si (%21.2) bayan ve 26'sı (%78.8) erkek idi. Yaşları 1 ile 81 arasında değişmekle beraber ortalama yaş 30.12 idi.

Hastalardaki humerus shaft kırıklarınının 15'i (%44.1) sol humerusda, 19'u (%55.9) sağ humerusda idi. Kırıkların 31'i (%91.2) kapalı, 3'ü (%8.8) ateşli silah yaralanmasına bağlı açık kırık şeklinde idi. Açık kırıkların, Gustilo-Anderson sınıflamasına göre, ikisi tip III-A ve biri de tip III-B' ye uymakta idi. Kırıkların humerusdaki anatomik lokalizasyona göre dağılımları ise; 19'u (%56) 1/3 orta, 15'i (%44) 1/3 distal shaft kırığı idi. Breys uygulanan hastalar arasında 1/3 proksimal shaft kırığı olan 2 hasta, takipleri kaybedildiği için çalışma dışında bırakılan hastalar arasında yer aldı . Kırıkların, kırık hattının şekline göre dağılımları ise; 1'i (%3) oblik, 7'si (%20.6) transvers, 11'i (%32.4) spiral ve 15'i (%44) parçalı kırık idi (Tablo I).

Kırıkların etiyolojik dağılımları ise; 2'si (%5.9) kola künt darbe, 3'ü (%8.8) ateşli silah yaralanması, 8'i (%23.5) trafik kazası, 14'ü (%41.2) kol üzerine düşme sonucunda oluşan direkt travmalar ile ve 5'i askeri eğitimde el bombası atma eğitimi sırasında, 2'si de normal günlük aktivitelerinde olmak üzere toplam 7 hasta (%20.6) ani ve koordinasyonsuz kas kontraksiyonları ile gelişen indirekt travmaya bağlı stres kırığı sonucu idi.

Hastaların hiçbirinde kırığa veya kırığın oluş sebebine bağlı gelişmiş olan damar-sinir patolojisi yok idi.

Fonksiyonel breys bu kırıklardan 6'sında (%17.65) primer, 28'inde (%82.35) sekonder tedavi yöntemi

Tablo I  
Kırık Seviyesine Göre Kırıkların Dağılımı

Kırık Seviyesi	Kırık Sayısı (%)	Ortalama Yaş	Kırık Şekli				Kırık Tipi	
			Transvers	Oblik	Spiral	Parçalı	Açık	Kapalı
1/3 orta	19 (%56)	33.8	7 (%36.8)	1 (%5.3)	6 (31.6)	5 (%26.3)	3 (%15.8)	16 (%84.2)
1/3 Distal	15 (%44)	25.5	0	0	5 (%33.3)	10 (%66.7)	0	15 (%100)
Genel	34	30.12	7 (%20.6)	1 (%3)	11 (%32.4)	15 (%44)	3 (%8.8)	31 (%91.2)

olarak uygulandı. Sekonder tedavi yöntemi olarak uygulanan olgularda kırığın stabilizasyonu için başlangıç tedavisi; 2 (%7.14) kırıkta U-alçı ateli, 5 (%17.86) kırıkta uzun kol alçı ateli, 5 (%17.86) kırıkta uzun kol alçısı, 14 (%50) kırıkta askılı alçı ve 2 (%7.14) kırıkta eksternal fiksasyon idi.

Kapalı kırığı olan ve başlangıç tedavisi olarak diğer stabilizasyon yöntemleri uygulanan olgularda akut ağrı ve şişlik azaldıktan sonra, fonksiyonel breys uygulandı. Kapalı kırığı olan toplam 30 olgumuzun 31 kırığında akut travmadan sonra breys uygulamasına kadar geçen süre ortalama 16.5 (1-60) gün oldu.

Açık kırığı olan 3 hastadan birinin (Tip III-B'ye uyan olgu), ilk müdahalesi başka bir merkezde yapılmış olarak kliniğimize müracaat etti. Diğer iki olguda; genel anestezi altında, steril şartlarda %0.09 NaCl ile irrigasyon ve debritleme uygulanarak devitalize dokular ve ufak kemik fragmanları eksize edildi. İki olguya da primer yara tamiri uygulandı. Kırık stabilizasyonu için başlangıç tedavisi olarak Tip III-B'ye uyan olguya tek taraflı eksternal fiksator uygulanmış idi. Tip III-A'ya uyan iki olguya ise uzun kol alçı ateli uygulandı. Hastalar intravenöz antibiyoterapi ve yara bakımı için kliniğe yatırılarak takip edildi. Yara iyileşmesini takiben, eksternal fiksator uygulanan olgunun fiksatorü çıkarıldı ve 3 hastaya da fonksiyonel breys uygulandı. Ateşli silah ile yaralanmadan breys uygulayınca kadar geçen süre ortalama 16.3 (8-21) gün oldu.

Çalışmamızda uyguladığımız breysler termoplastik polietilenden yapıldı. Breyslerin modeli çıkarılırken Sarmiento'nun tarif ettiği ölçüler kullanıldı<sup>4</sup>. Medialde aksillanın 2.5 cm altından humerus medial epikondilinin 1.3 cm üzerine uzanan, lateralde akromionun hemen altından başlayarak humerus lateral epikondilinin hemen üzerinde sonlanan breys modelleri, her hasta için ayrı ayrı ölçü alınarak yapıldı (Resim 1).

Breyslerin omuz ve dirsek hareketlerini sınırlamamasına dikkat edildi. Velcro bantları sayesinde breys kişisel hijen için çıkarılıp

takılabilirken, yumuşak doku kompresyonu da koldaki şişliğin durumuna göre ayarlanabildi.

Başlangıçta breys uygulandıktan sonra hastalara, dirseği 90 derecede tutacak şekilde önkol askısı uygulandı. Hastalara omuzun sarkaç ve dirseğin pasif fleksiyon/ekstansiyon egzersizleri öğretildi. Ortalama ikinci hafta sonunda tüm hastalardan önkol askısı çıkarılarak, omuz ve dirsek aktif egzersizlerine başlandı. Kırık hattında açılabilir deformitelerden kaçınmak için klinik olarak patolojik hareket olmayana ve radyolojik olarak kallus formasyonu saptanana kadar hastaların, dirseklerini sert bir zemine dayamalarına ve omuzun fleksiyon-abdüksiyon hareketlerine izin verilmedi<sup>5</sup>. Hastaların breys uygulandıktan sonra 4 hafta süre ile haftalık, radyolojik ve klinik kontrolleri yapıldı. Bu süre sonunda kontroller ayda bir çıkarıldı. Klinik ve radyolojik olarak iyi kallus oluşumu ve belirgin iyileşme olduğunda, breys kullanımına son verildi.

## BULGULAR

Humerus shaft kırığı olan 33 olgumuzun 34 kırığının takip süreleri, ortalama 29.7 (12.9-94.3) hafta oldu. Resim 2-5 arasında bir hastanın tedavi süreci görülmektedir.

**Radyolojik Değerlendirme:** Kırık kaynama süresi, kapalı kırıklarda ortalama 15.5 (7.3-34.4) hafta ve açık kırıklarda ortalama 28.6 (21.4-38.6) hafta olarak hesaplandı. Genel olarak ortalama kaynama süresi 16.7 hafta oldu. Kaynama bulgusu olmayan 1 kırık bu değerlendirme dışında bırakıldı. Kırık özelliklerine göre ortalama kırık kaynama süreleri Tablo II'de görülmektedir.

Hastaların en son kontrol grafilerinde varus-valgus ve anterior-posterior açılanmaları değerlendirildi. Ortalama varus-valgus açılanması 8.1 derece (13 kırıkta 2-16 derece varus; 1 kırıkta 5 derece valgus); ortalama A-P açılanması 11.8 derece (4 kırıkta 6-28 derece apeks anterior; 1 kırıkta 4 derece apeks posterior) olarak saptandı. Radyolojik olarak önemli rotasyonel deformite saptanmadı.

Tablo II  
Kırık Özelliklerine Göre Ortalama Kaynama Süreleri

	Kırık Seviyesi		Kırık Şekli				Kırık Tipi	
	1/3 Orta	1/3 Distal	Transvers	Oblik	Spiral	Parçalı	Açık	Kapalı
Ortalama Kaynama Süresi (hafta)	16.6	16.8	14.3	12.9	12.8	20.7	28.6	15.5

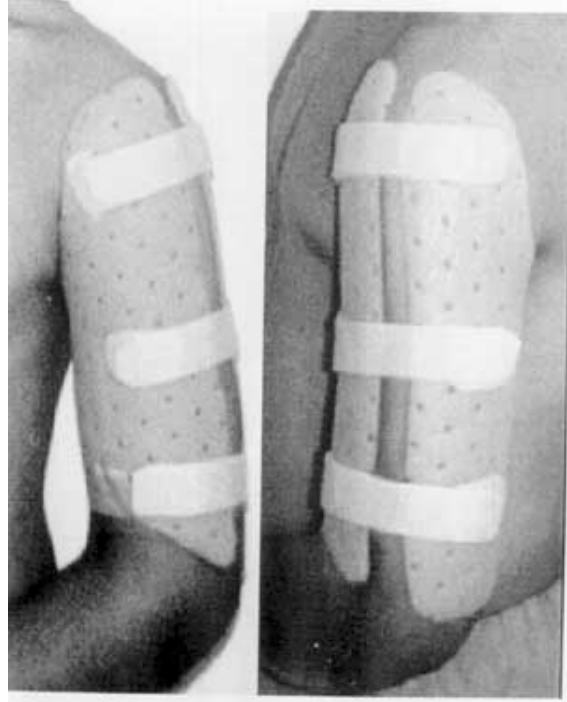
Tablo III  
Hunter Kriterleri

<b>G1</b>	Omuz ve Dirsek Hareketlerinin Hiç Olmaması ve Buna Bağlı Olarak Günlük Aktivitenin Tümüyle Engellenmesi.
<b>G2</b>	Hareketlerin Minimal Olması ve Günlük Aktivitenin Önemli Ölçüde Etkilenmesi.
<b>G3</b>	Hareket Kısıtlılığının Günlük Aktiviteyi Çok Az Etkilemesi.
<b>G4</b>	Günlük Aktiviteyi Etkilemeyen Minimal Hareket Kısıtlılığı.
<b>G5</b>	Omuz ve Dirsek Hareket Genişliğinin Tam Olması.

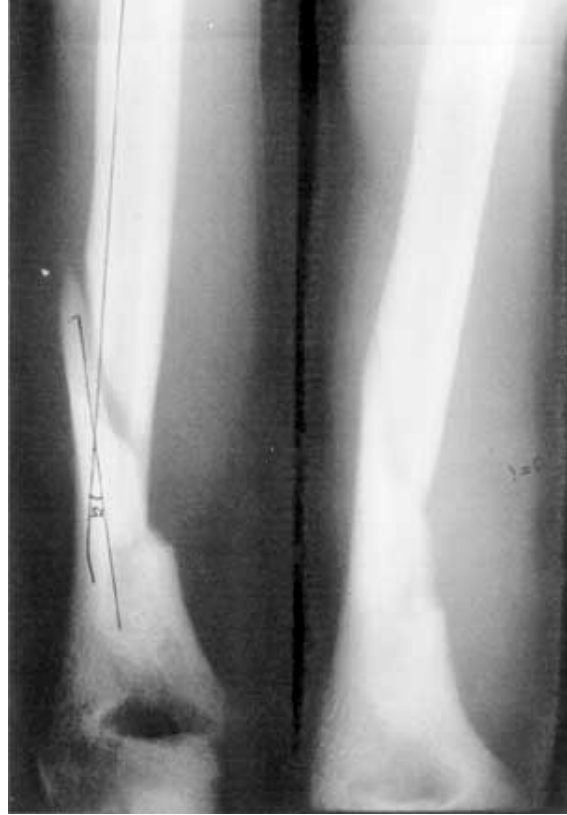**Fonksiyonel Değerlendirme:** Kırık iyileşmesini takiben fonksiyonel değerlendirme, Hunter kriterlerine göre yapıldı (6) (Tablo III). Bu kriterlere göre 3 (%9.4) olgu G3'e, 9 (%28.1) olgu G4'e ve 20 (%62.5) olgu G5'e uymakta idi. Hareket kısıtlılıkları en fazla omuz abduksiyonu ve dış rotasyonunda izlendi. Hiçbir olgumuzda dirsek hareket kısıtlılığı gelişmedi. Sadece bir (%3.1) olgu, kırık iyileşmesinden sonra fiziksel rehabilitasyona ihtiyaç gösterdi.

**Klinik Değerlendirme:** Takipler sonunda, açılal deformitede en yüksek değer olarak varus açılanması 16 derece ve apeks anterior açılanması 28 derece olan iki olguda da kozmetik ve fonksiyonel bir sorun ortaya çıkmadı. Sadece bir olguda kırık iyileşmesini takiben 1.5 cm kısalık olduğu tespit edildi. Bu olgumuzda da kozmetik ve fonksiyonel yönden bir problem olmadı. Klinik olarak önemli rotasyonel deformite saptanmadı.

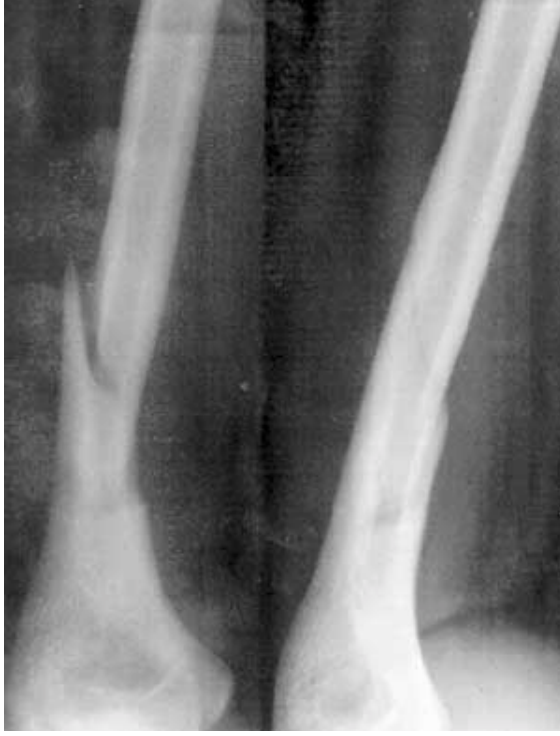**Komplikasyonlar:** İlk 4 ay içerisinde yeterli kaynama olmayan 8 (%23.5) kırık, kaynama gecikmesi olarak değerlendirildi ve fonksiyonel breys uygulamasına kaynama tamamlanıncaya kadar devam edildi. Bir (%2.9) kırıkta, kaynamama komplikasyonu ile karşılaşıldı. Beşinci ay sonunda klinik olarak patolojik hareket olan ve radyolojik olarak eksternal köprüleşme kallusu gelişmeyen bu olguya, açık redüksiyon ve plak-vida ile internal fiksasyon uygulandı. Bir (%2.9) olguda, breys kullanımı sırasında ciltte maserasyon oluştu. Breys kullanımına ara verilmeden cilt bakımı ve dermatolojik kremler ile bu problem giderildi. Primer breysleme yapılan olgularda, sıklıkla breysin distalinde gelişen ödem tedaviye ara verilmeden elevasyon ile kısa sürede ortadan kalktı. Kırık iyileşmesi sırasında hiçbir olguda, radial sinirin eksternal kallus içinde sıkışmasına veya başka sebeplere bağlı, radial sinir disfonksiyonu gelişmedi.



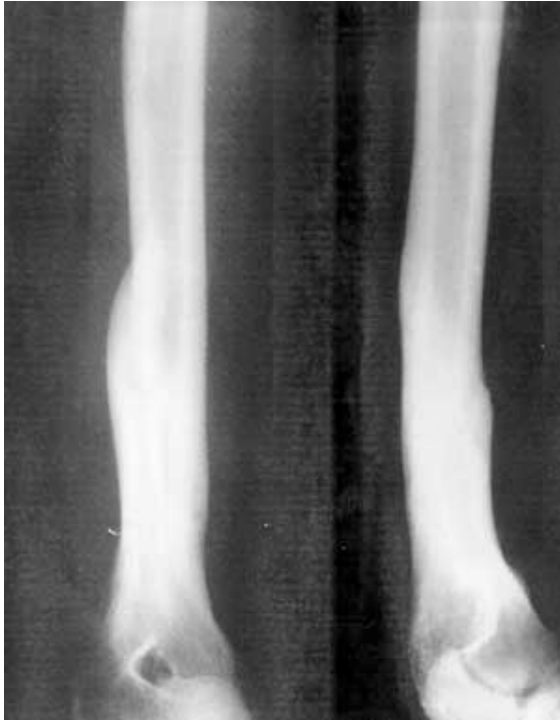**Resim 1:** Her hasta için ayrı ayrı ölçü alınarak yapılan breyslerin, önden ve yandan görünüşü.



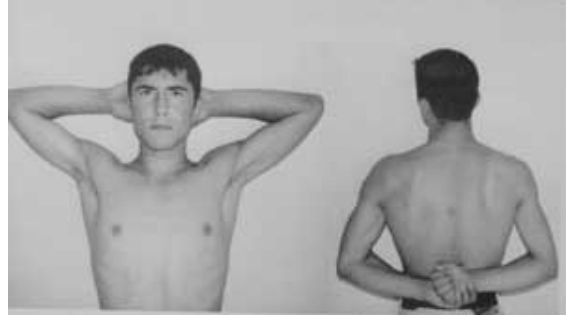**Resim 2:** Kapalı, spiral, distal humerus shaft kırıklısı 26 yaşındaki bir hastanın başlangıç grafisi.



**Resim 3:** Kırık oluştuktan 7 gün sonra, breys uygulandıktan sonraki grafi.



**Resim 4:** Kırık iyileşmesi tamamlandıktan sonra, 5. ay sonundaki grafi.



**Resim 5:** Hastanın kırık iyileşmesinden sonraki fonksiyonel görüntüleri.

### TARTIŞMA

Humerus shaft kırıklarının fonksiyonel breys ile tedavisinde, fonksiyonel sonuçları iyi olan yüksek kaynama oranları bildirilmiştir<sup>5</sup>. Fonksiyonel breysleme, kırığın çevresindeki yumuşak dokularda sirküler kompresyon etkisi yaratarak kırığın stabilitesini sağlamaktadır. Bu stabilite sayesinde kırığın üstündeki ve altındaki eklemlerde erken aktif hareket mümkün olur. Breysin sağladığı stabilite ile birlikte yerçekiminin etkisi sonucu yeterli spontan redüksiyon mümkün olmaktadır<sup>1,5</sup>. Sirküler kompresyon etkisi ile yumuşak dokuların kırık hattında sağladığı intrinsik stabilite ve komşu eklemlerdeki aktif hareketlilik, kırık hattında kontrollü mikrohareketlilik oluşturur. Komşu eklemlerin aktif mobilizasyonu aynı zamanda kırık bölgesindeki yumuşak dokuların da aktivitesini sağlamakta, bu da kırık bölgesinde kan akımını arttırmaktadır. Artmış kan akımının mineral depozisyonu ile yakın ilişkisi ve kırık hattındaki kontrollü mikrohareketlilik sonucu osteogenezis hızlanır (7,8). Breysin kırık hattı çevresindeki yumuşak dokularda sağladığı sıkı sirküler kompresyon, kırık hattında yeterli ve sürekli stabilite sağlayarak osteogenezis kesintiye uğratmaz. Bu da, geniş periosteal eksternal kallus oluşumunun kırık iyileşmesinin erken safhalarında gelişmesini sağlar<sup>4</sup>.

Açısal deformitelerin en fazla gelişeninin varus açılanması olduğu, bizim çalışmamızda da saptadığımız gibi diğer yayınlardaki sonuçlar da<sup>1,3,4</sup>, bunu destekler niteliktedir. Çalışmamızda 16 derece varus, 28 derece apeks anterior açılanmasının ve 1.5 cm'lik kısalığın fonksiyonel ve kozmetik sonucu etkilemediğini gördük. Zagorski ve ark. 25 dereceye kadar olan açısal deformitelerin ve 5 cm'ye kadar olan kısalığın, koldaki kas kitlesinin fazla olması ve omuz ile dirseğin geniş hareket kabiliyetleri sebebi ile fonksiyonel ve kozmetik bir sorun oluşturmayacağını bildirmişlerdir<sup>3</sup>.

Literatürde kırığın anatomik lokalizasyonu ile kırık iyileşme süresi arasındaki ilişkiyi gösteren ayrıntılı bir bilgi yoktur. Zuckerman ve Koval humerus proksimal ve distal 1/3 shaft kırıklarının kaynama gecikmesi ve kaynamama komplikasyonları açısından, orta 1/3 kırıklara nazaran daha riskli kırıklar olduğunu belirtmişlerdir<sup>9</sup>. Bizim çalışmamızda orta ve distal 1/3 kırıklarının iyileşme süreleri açısından anlamlı bir fark ortaya çıkmadı. Ancak serimizdeki 3 açık kırık orta 1/3 shaft kırığıdır ve bu kırıklarda iyileşme süreleri kapalı kırıklara oranla anlamlı ölçüde daha uzundur. Bu nedenle sadece kapalı kırık olarak değerlendirdiğimizde, orta 1/3 kırıkların iyileşme sürelerinin distal 1/3 kırıklarına göre daha kısa olduğunu söyleyebiliriz.

Humerus shaft kırıklarının cerrahi olmayan yöntemler ile tedavisinde kaynamama oranı %2-20 arasında bildirilmiştir<sup>1</sup>. Çalışmamızda sadece bir kırıkta (%2.9) kaynamama komplikasyonu gelişmiştir. Kaynamama komplikasyonu gelişen olgumuzun kırığı, fragmanlar arasında minimal temas olan, transvers karakterli kırık idi. Zuckerman ve Koval de kaynamama riskini arttıran faktörler arasında bu iki faktör üzerinde durmuşlardır<sup>9</sup>.

Diğer konservatif tedavi yöntemleri arasında en sık kullanılan yöntemler, U-alçı ateli ve askılı alçıdır. Askılı alçının kaynama oranında sağladığı başarıya rağmen, kırık kaynamasını takiben omuz ve dirsek hareketlerinde gelişen kısıtlılık yöntemin en önemli dezavantajıdır<sup>1,9</sup>. U-alçı ateli ile de yüksek kaynama oranlarına rağmen dirsek ekstansiyon kısıtlılığı, aksiller irritasyon ve atelin hantal yapısı tekniğin dezavantajlarıdır<sup>6,9</sup>. Kırık kaynama oranları açısından, fonksiyonel breysin diğer kapalı tedavi yöntemlerine bir üstünlüğü olmamakla birlikte; kırık iyileşme hızını arttırması, hasta konforunun yüksek olması, kişisel hijyene olanak sağlaması ve omuz-dirsek hareketlerinin kısıtlanmaması breys tedavisinin tercih sebeplerini oluşturur. Diğer konservatif yöntemler başlangıçta akut ağrı ve ödem döneminde uygulanabilir ancak, hastanın durumunun müsaade ettiği ilk anda fonksiyonel breys tedavisine geçilmesi, yukarıda saydığımız nedenlerden dolayı, tercih sebebidir.

Humerus shaft kırıklarının cerrahi tedavi metodlarından en popüler olan iki yöntemin, plak-vida ile osteosentez ve intramedüller çivileme sonuçları ile fonksiyonel breys uygulamalarının sonuçları karşılaştırıldığında; kırığın kaynama süresi, karşılaşılan komplikasyonlar (enfeksiyon,

implant uygunsuzluğu, radial sinir hasarı, rotator cuff hasarı, intramedüller çivinin proksimal protrüzyonu vb.) ve kırık kaynamasını takiben omuz ve dirseğin fonksiyonel sonuçları açısından<sup>10-15</sup>, fonksiyonel breys lehinedir. Ayrıca kullanılan implant, hastanede kalma süresi ve cerrahi profilakside uygulanan antibiyoterapi açısından bakıldığında, konservatif tedavi ekonomik olarak avantajlıdır. Bu nedenle, humerus shaft kırıklarında cerrahi endikasyon kararını vermeden önce, kapalı tedavi metodları ayrıntılı bir şekilde gözden geçirilmelidir.

Çalışmamızda radial sinir disfonksiyonu mevcut olan olgu bulunmamasına rağmen, literatürde humerus shaft kırıklarının başlangıçta en sık karşılaşılan komplikasyonlarından biri olarak, radial sinir disfonksiyonu üzerinde durulmaktadır. Oranlar ve yaklaşımlar açısından literatürde birtakım farklılıklar olsa da, bu yayınlardaki ortak görüşler: a) kapalı kırıklarda sinir lezyonları büyük bir çoğunlukla kontüzyona bağlıdır; b) sinir lezyonları çoğunlukla humerus shaftının 1/3 orta ve 1/3 distal kırıklarında ortaya çıkmaktadır; c) erken sinir eksplorasyonuna, açık kırıklar hariç, gerek yoktur çünkü vakaların büyük çoğunluğunda spontan iyileşme olmaktadır<sup>9,16,17,18</sup>.

Humerus shaft kırıklarının breys ile tedavisinde ideal endikasyonlar, kooperasyonu iyi ve şişman olmayan hastalarda kapalı spiral veya oblik, proksimal veya orta 1/3 izole humerus shaft kırıklarıdır. Parçalı, segmenter, distal 1/3 ve açık kırıklar ortopedistin tecrübesine göre rölatif kontrendikasyonları oluşturmaktadır. Kooperasyonu iyi olmayan veya mobilize olamayan hastalar ile brakial arter lezyonu, yumuşak doku interpozisyonu veya ciddi yumuşak doku hasarının eşlik ettiği kırıklar, patolojik veya segmenter kemik kaybı olan kırıklar breys tedavisinin mutlak kontrendike, cerrahi tedavinin endike olduğu kırıklardır<sup>3,5,9,19</sup>.

Sonuç olarak humerus shaft kırıklarının fonksiyonel breys ile tedavisi, uygun endikasyon konulduğunda, a) kırık iyileşmesini hızlandırdığı, b) kırığa komşu eklemlerin immobilizasyonuna gerek bırakmadığı, c) hastanın konforunu arttırdığı, d) ekonomik olarak daha avantajlı olduğu ve e) cerrahi risklerine göre daha az risk taşıdığından, ilk tedavi seçeneği olması gerektiği düşüncesindeyiz.

## KAYNAKLAR

1. Balfour GW, Mooney V, Ashby ME. Diaphyseal fractures of the humerus treated with a ready-made fracture brace. *J Bone Joint Surg* 1982; 64-A: 11-3.
2. Kayser M, Muhr G, Winkel R, Ekkernkamp A. Functional treatment of fractures of the humerus using the method of Sarmiento. *Unfallchirurg* 1986; 89: 253-58.
3. Zagorski JB, Latta LL, Zych GA, Finneston AR. Diaphyseal fractures of the humerus. *J Bone Joint Surg* 1988; 70-A: 607-10.
4. Sarmiento A, Kinman PB, Galvin EG, Schmitt RH, Phillips JG. Functional bracing of fractures of the shaft of the humerus. *J Bone Joint Surg* 1977; 59-A: 596-601.
5. Sarmiento A, Horowitch A, Aboulaflia A, Vangsness CT. Functional bracing for comminuted extra-articular fractures of the distal third of the humerus. *J Bone and Joint Surg* 1990; 72-B: 283-87.
6. Hunter SG. The closed treatment of fractures of the humeral shaft. *Clin Orthop Rel Res* 1982; 164: 192-98.
7. Paradis GR, Kelly PJ. Blood flow and mineral deposition in canine tibial fractures. *J Bone Joint Surg* 1975; 57-A: 220-26.
8. Terjesen T, Svenningsen S. Function promotes fracture healing (Plate-fixed osteotomies studied in rabbits). *Acta Orthop Scand* 1986; 57: 523-25.
9. Zuckerman JD, Koval KJ. Fractures of the shaft of the humerus. In Rockwood CA Ed. *Fractures in Adults*. Philadelphia; Lippincott-Raven, 1996: 1025-1053.
10. Heim D, Herket F, Hess P, Regazzoni P. Surgical treatment of humeral shaft fractures (The Basel experience). *J Trauma* 1993; 35 (2): 226-32.
11. Hems TEJ, Bhullar TPS. Interlocking nailing of humeral shaft fractures (The Oxford experience 1991 to 1994). *Injury* 1996; 27 (7): 485-89.
12. Robinson CM, Bell KM, Court-Brown CM, McQueen MM. Locked nailing of humeral shaft fractures. *J Bone Joint Surg* 1992; 74-B: 558-62.
13. Stern PJ, Mattingly DA, Pomeroy DL, Zenni EJ, Kreig JK. Intramedullary fixation of humeral shaft fractures. *J Bone Joint Surg* 1984; 66-A: 639-46.
14. Griend RV, Tomasin J, Ward EF. Open reduction and internal fixation of humeral shaft fractures. *J Bone Joint Surg* 1986; 68-A: 430-33.
15. Wallny T, Sagebiel C, Westermann K, Wagner UA, Reimer M. Comparative results of bracing and interlocking nailing in the treatment of humeral shaft fractures. *Int Orthop* 1997; 21: 374-79.
16. Foster RJ, Swiontkowski MF, Bach AW, Sack JT. Radial nerve palsy caused by open humeral shaft fractures. *J Hand Surg* 1993; 18-A: 121-24.
17. Keller A. The management of gunshot fractures of the humerus. *Injury* 1995; 26 (2): 93-96.
18. Pollock FH, Drake D, Bovill EG, Day L, Trafton PG. Treatment of radial neuropathy associated with fractures of the humerus. *J Bone Joint Surg* 1981; 63-A: 239-43.
19. Wallny T, Westermann K, Sagebiel C, Reimer M, Wagner UA. Functional treatment of humeral shaft fractures: Indications and results. *J Orthopa Trau* 1997; 11: 283-87.