



Uyluk medialinde primer kist hidatik: Olgu sunumu

Primary hydatid cyst in the medial thigh: case report

Dr. Serkan Sipahioğlu,¹ Dr. Sezen Koçarlan,² Dr. Sinan Zehir³

¹Harran Üniversitesi Tıp Fakültesi Ortopedi ve Travmatoloji Anabilim Dalı, Şanlıurfa, Türkiye

²Harran Üniversitesi Tıp Fakültesi Tıbbi Patoloji Anabilim Dalı, Şanlıurfa, Türkiye

³Hitit Üniversitesi Tıp Fakültesi Ortopedi ve Travmatoloji Anabilim Dalı, Çorum, Türkiye

Kist hidatik en sık *Echinococcus granulosus*'un neden olduğu zoonotik bir enfeksiyondur. İnsanlar kist hidatik enfeksiyonunda ara konak olabilir. İnsanlarda kist hidatikler için en yaygın yerleşim yerleri karaciğer ve daha sonra akciğerlerdir. İskelet kası içerisinde yerleşimli primer kas tutulumu çok nadirdir. Bu yazıda, uyluk medialine yerleşmiş primer kist hidatikli 24 yaşında bir erkek hasta sunuldu. Yumuşak doku kitlesi ön tanısıyla çekilen manyetik rezonans görüntülemesinde multiloküler kistik kitle tespit edildi. Hasta cerrahi rezeksiyon ve antihelmintik ilaç ile tedavi edildi. Ülkemizde içinde bulunduğu endemik bölgelerde yumuşak doku kitlelerinin ayırıcı tanısında primer kist hidatik dikkate alınmalıdır.

Anahtar sözcükler: *Echinococcus granulosus*; kas; iskelet; uyluk.

Hydatid cyst is a zoonotic infection most frequently caused by *Echinococcus granulosus*. Humans can be intermediate hosts in the hydatid cyst infection. In humans, the most common location sites for hydatid cysts are the liver followed by the lungs. Primary muscle involvement located in the skeletal muscle is very rare. In this article, we present a 24-year-old male patient with primary hydatid cyst located in the medial thigh. A multilocular cystic mass was detected in the magnetic resonance imaging taken with a pre-diagnosis of soft tissue mass. Patient was treated with surgical excision and antihelmintic drug. Primary hydatid cyst should be considered in the differential diagnosis of soft tissue masses in endemic regions including our country.

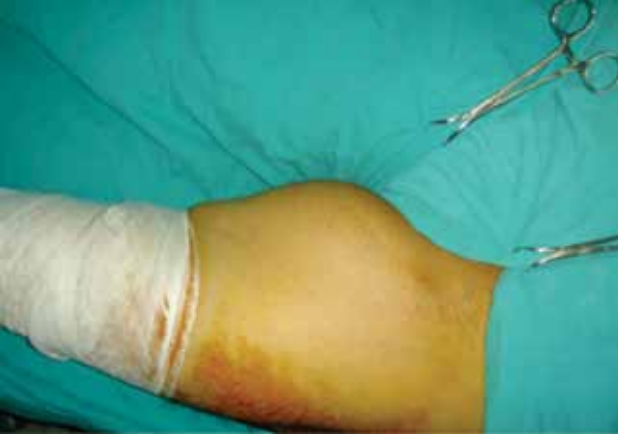Keywords: *Echinococcus granulosus*; muscle; skeleton; thigh.

İnsanda kistik ekinokokus, çoğunlukla *Echinococcus granulosus* (*E. granulosus*) adlı sestodun yaptığı zoonotik bir enfeksiyondur. *E. granulosus* dışında *E. multilocularis* insanda alveolar kist hidatiğe neden olur. Diğer iki tür olan *E. vogeli* ve *E. olgarthus* ise insanda çok nadiren polikistik ekinokokozise neden olur. Parazit ağız yoluyla alındıktan sonra duodenum mukozasını geçer ve buradan portal venöz dolaşıma geçerek akciğer ve karaciğerde enfeksiyona neden olur. Karaciğer ve akciğer tutulumu enfeksiyonun yaklaşık %90'ını oluşturur ancak pulmoner dolaşımı geçen yumurtalar diğer organlarda da enfeksiyon oluşturabilir.^[1] Parazit, yumurtasının tutulduğu son organda larval döneme değişim gösterir ve tipik bir kist hidatik gelişir. Kist hidatik daha çok hayvancılıkla uğraşan ülkelerde

endemiktir ve özellikle koyuncululuğun yoğun olduğu Akdeniz, Orta ve Uzak Doğu ve Güney Amerika'da endemik bir hastalıktır.^[2] Kas dokusunda birincil tutulum oldukça nadirdir ve tüm enfeksiyonların kitlelerin ayırıcı tanısında düşünülmelidir.^[3] Bu yazıda uyluk medialinde kas içi yerleşim gösteren büyük bir yumuşak doku kist hidatik olgusu klinik bulguları, tedavisi ve sonuçları ile birlikte sunuldu.

OLGU SUNUMU

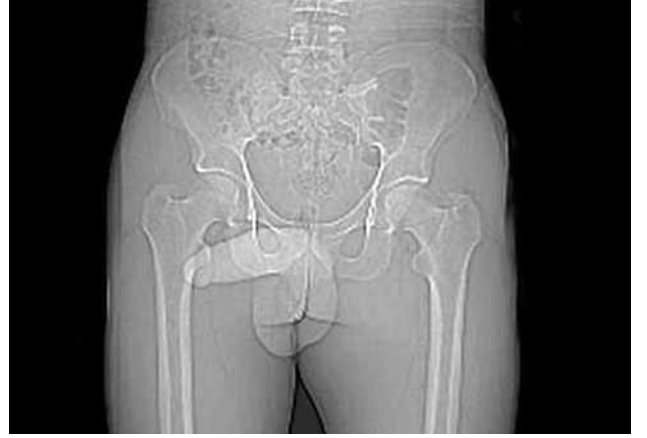Yirmi dört yaşında erkek hasta sol uyluk üst medialinde şişlik yakınması ile polikliniğimize başvurdu. Hastanın öyküsünden çiftçilik yaptığı, koyunlarla ve köpeklerle yakın temas içerisinde olduğu öğrenildi. Hasta, şişliğin yaklaşık bir yıldır olduğunu ve giderek



Şekil 1. Uylukta şişlik yakınması ile gelen hastada sol uyluk medialinde yaklaşık 25x15 cm boyutlarındaki kitlenin görünümü.

büyüdüğünü ancak beraberinde ağrı gibi başka bir yakınmasının olmadığını belirtti. Fizik muayenede sol uyluk medialinde adduktör kas grubu içerisinde proksimalde kasığa kadar uzanım gösteren, fluktuasyon veren, ağrısız, yumuşak kıvamda, immobil yaklaşık 25x15 cm boyutlarında kitle saptandı (Şekil 1). Hastanın genel durumu iyiydi, kilo kaybı, geçirilmiş hastalık ve travma öyküsü, ateş gibi ek sistemik bir sorunu yoktu.

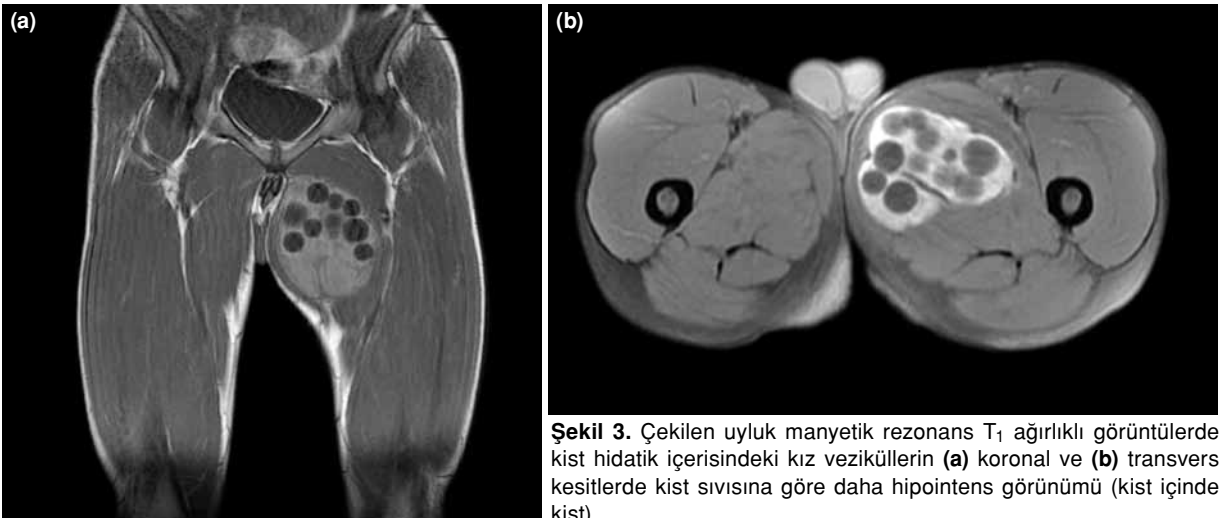
Direkt radyografide femur medialinde yumuşak doku şişliği dışında herhangi bir bulguya rastlanmadı (Şekil 2). Laboratuvar incelemelerinde tam kan sayımı, eritrosit sedimentasyon hızı, idrar ve kan biyokimya parametreleri normal sınırlarda idi. Kan kist hidatik serolojik testi negatif idi. Manyetik rezonans görüntüleme cilt altından başlayıp sağ uyluk medial adduktör kas grubu içerisinde yerleşmiş proksimalde inguinal bölgeye kadar uzanım gösteren multiloküle



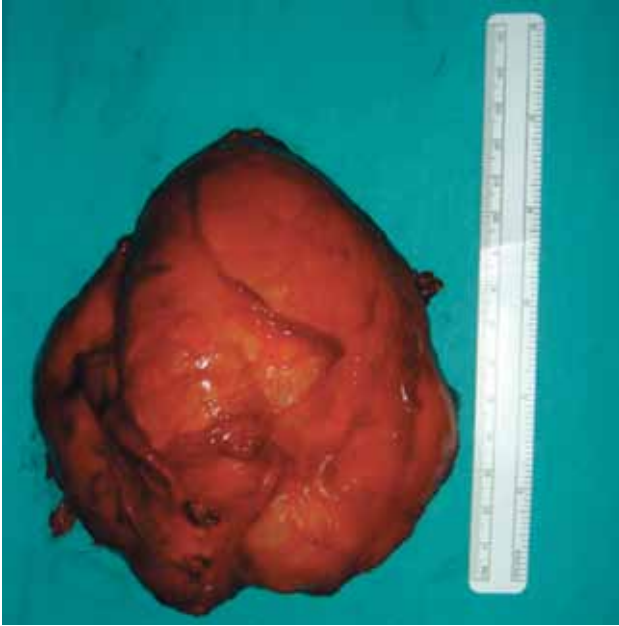Şekil 2. Çekilen direk pelvis radyografisinde sol taraftaki yumuşak doku şişliğinin görünümü.

kistik kitlesel bir lezyon saptandı. Çevre dokulara invazyon göstermeyen kitlenin içerisinde sıvı toplulukları, septasyonlar ve sıvı seviyeleri gözlemlendi (Şekil 3). Başka organ tutulum varlığını saptamak için batın ultrasonografisi ve akciğer tomografisi istendi ancak herhangi bir bulguya rastlanmadı. Lezyon yumuşak doku kaynaklı primer kist hidatik olarak kabul edilerek ameliyat planlandı.

Enfeksiyon hastalıkları bölümünün önerisi ile canlı kist sayısını düşürmek için ameliyat öncesi hastaya iki hafta süre ile 15 mg/kg/gün albendazole tedavisi uygulandı.^[4] Hasta genel anestezi altında ameliyata alındı. Uyluk medialinden kitle üzerinden girilerek kitle çevre dokulardan ayrıldı. Kitle yaklaşık 15x10x10 cm boyutlarında idi (Şekil 4). Kitle patlatılmadan tamamen çıkarıldı ve daha sonra cerrahi saha %20 hipertonic sodyum klorür ile tamamen yıkandı. Çıkarılan kitle ameliyat sonrasında açılarak kist duvarındaki germinatif tabaka



Şekil 3. Çekilen uyluk manyetik rezonans T₁ ağırlıklı görüntülerde kist hidatik içerisindeki kız veziküllerin (a) koronal ve (b) transvers kesitlerde kist sıvısına göre daha hipointens görünümü (kist içinde kist).



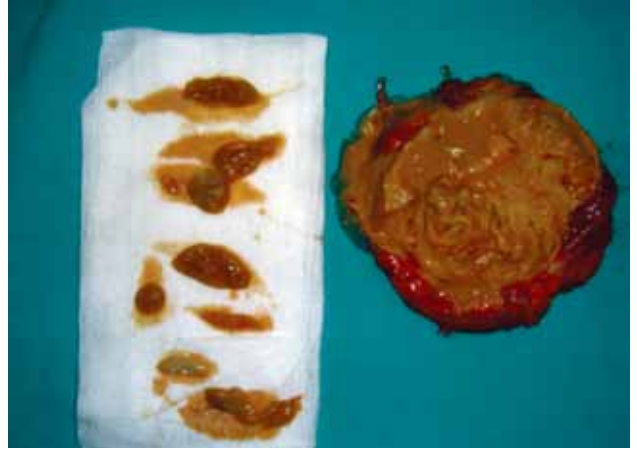Şekil 4. Yaklaşık 15x10x10 cm boyutlarındaki çıkarılan kitlenin makroskopik görünümü.

ve içerisinde çok sayıda kız veziküllerin olduğu görüldü (Şekil 5). Kitlenin histopatolojik incelemesi de kist hidatik ile uyumlu bildirildi. Ameliyat sonrası dönemde akıntı, enfeksiyon gibi yara sorunları ile karşılaşmadı. Hastaya 15 mg/kg/gün albendazol tedavisi üç ay süresince devam edildi. Hastanın birinci ve ikinci yıl kontrolünde yakınmalarının tamamen geçtiği görüldü ve herhangi bir nükse rastlanmadı.

Patolojik değerlendirme; makroskopik olarak, 9x4.5 cm ölçüsünde duvar kalınlığı 0.3 cm olan duvarı kas ve bağ dokusundan oluşan gri kahve renkli iç yüzü gri sarı renkli, düzensiz vasıfta doku parçaları şeklinde, mikroskopik olarak ise germinatif membran, skoleks yapıları, kist duvarında yabancı cisim reaksiyonu, aktif kronik iltihap olarak bildirildi ve sonuç kist hidatik ile uyumlu olarak değerlendirildi (Şekil 6).

TARTIŞMA

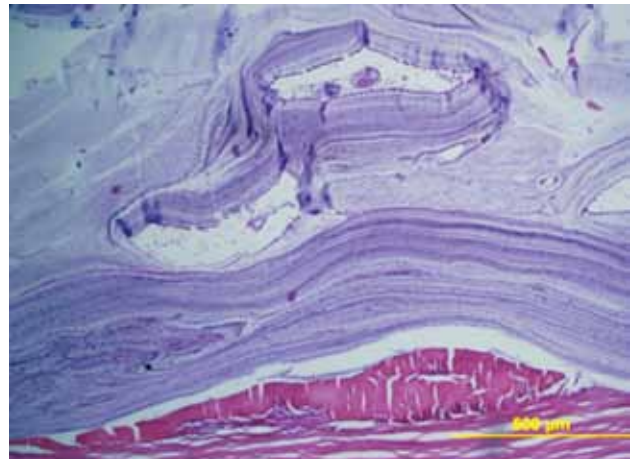
Kist hidatik, sağlık önlemlerinin düşük olduğu koyun yetiştirilen ve köpek bakımının kontrolsüz olduğu bölgelerde daha yüksek oranda görülür.^[1] *E. granulosus*'un kesin konakçıları köpek, kurt, tilki gibi etçil hayvanlardır. Köpekler kontrolsüz bir şekilde kist hidatik'li koyun organlarını yediklerinde enfekte olurlar. Köpek bağırsaklarına yerleşen *E. granulosus* larva yaymaya başlar ve dışkı yoluyla bu larvalar çevreye yayılır. İyi yıkanmamış besinler yoluyla veya köpekle yakın temas yoluyla insana geçen larvalar duodenum mukozasını geçerek dolaşıma girer. Larvaların çoğu karaciğeri geçemez, bu nedenle en sık karaciğerde



Şekil 5. Kitle ortasından kesildikten sonra içerisindeki kız veziküller ve kist duvarındaki germinatif membranın görünümü.

enfeksiyon (%50-70) oluştururlar. Karaciğeri geçebilenler akciğerde ikinci sıklıkta (%20-30) enfeksiyon oluştururlar. Pulmoner dolaşımı da geçerek vücuda yayılan larvalar, azalan sıklıkla dalak, cilt, kas, böbrek, retroperiton, kemik, kalp ve beyinde enfeksiyon oluşturabilirler.^[5]

Kas iskelet sisteminde tutulum oranı %1-4 arasında bildirilmiştir.^[2,6-8] Uylukta,^[9] önkolda,^[10] dorsal kaslarda,^[7] supraspinatus kasında,^[8] biceps brakii kasında^[11] ve deltoid kasında^[12] kist hidatik bildirilmiştir. Kas tutulumunun az görülme nedenleri arasında dolaşıma giren larvaların karaciğer ve akciğerde filtre edilmesinin yanında kas kontraktilesinin ve kasın laktik asit içermesinin de etkili olduğu düşünülmektedir.^[13] Kas tutulumu olan kist hidatiklerde diğer organlarda da özellikle karaciğer ve akciğerde tutulum olabileceği düşüncesi ile akciğer tomografisi ve kalça ultrasonu gibi görüntüleme yöntemleri ile taranması



Şekil 6. Kist hidatike ait germinatif membran ve skoleks yapıların mikroskopik görünümü (H-E x 100).

önerilmektedir.^[5,13] Kist hidatik yumuşak doku dışında kemiğe de yerleşebilmektedir ancak kemik tutulumunun yüksek nüks oranı nedeniyle iyi prognoza sahip olmadığı bildirilmiştir.^[14] Biz de olgumuzda batın ultrasonu ve akciğer tomografisi ile bu taramayı yaptık ve akciğer ve karaciğer tutulumunu ekarte ettikten sonra primer kas kist hidatik tanısı koyduk.

Olgumuzda olduğu gibi hastalar sıklıkla şişlik yakınması ile başvururlar. Tutulum bölgesine göre şişlik ağrılı veya ağrısız olabilir. Genellikle karşılaşılan klinik tablo bir özelliği olmayan ve hastanın yaşam kalitesini bozmayacak şekilde yıllar içerisinde giderek büyüyen yumuşak doku kitlesi şeklinde olmaktadır.^[13] Ameliyat öncesi tanı konması kritik önem taşır. Tanının atlanması özellikle cerrahide yeterli önemin gösterilmemesine neden olur ve cerrahi sırasında kistin patlamasına ve çevreye yayılarak ikincil kistlerin oluşmasına veya alerjik reaksiyonlar gibi ciddi olabilecek komplikasyonlara neden olabilir.^[9] Laboratuvar bulgularında eozinofili önemli bir bulgudur ancak her zaman görülmeyebilir.^[15] Tanıya yardımcı olabilecek bazı serolojik testler bulunmaktadır ancak bizim olgumuzda olduğu gibi pek çok olguda sonuç negatif gelebilmektedir. Serolojik testlerin kistin enfekte veya fistüle olması gibi komplike olması durumlarında daha yüksek oranda pozitifleştiği görülmüştür.^[1] Kız veziküller ve hidatik kum oluştuysa tanıda ultrason kullanılabilir, diğer durumlarda yumuşak doku apseleri ile karışabileceği bildirilmiştir. Ultrasonda tipik olarak az veya çok heterojen sıvı içerisinde yerleşmiş kız veziküller görülür. Ancak kitle içerisinde eko vermeyen, tamamen solid veya karma tipte atipik kist hidatik oluşumlarının olabileceği de bildirilmiştir.^[16] Kist bölgesini, boyutunu ve yapısını tanımlamakta bilgisayarlı tomografi kullanılabilir gibi MRG kullanılması da ayırıcı tanıda büyük kolaylık sağlar.^[6,10,13] Kitle içeriğinde sıvı yoksa veya çok azsa ve kız veziküller veya membran yapısı henüz oluşmadıysa tanı koyma sırasında bilgisayarlı tomografi de ultrasona benzer şekilde sorun yaratabilmektedir.^[16] Yumuşak doku kist hidatikte seçilecek ilk tanı yönteminin MRG olması gerektiği savunulmaktadır.^[17] Manyetik rezonans görüntüleme maksimum kalınlığı 4-5 mm olan devamlı düşük intensiteli duvar, multikistik görünüm, kist sıvısının homojen sinyal intensiteli oluşu ve kız veziküllerin varlığı en karakteristik MRG bulgularıdır.^[17] Manyetik rezonans görüntüleme kontrast çözünürlüğü ile özellikle lezyonun bölgesel yayılımı ve önemli damar sinir yapıları ile olan ilişkisini net olarak göstermektedir. Manyetik rezonans görüntüleme kist duvarından dallanan kız veziküller kist içerisinde kist görünümü gösterir. Kız veziküller T₁ ağırlıklı görüntülerde kist sıvısına göre daha hipointens sinyal gösterirken T₂ ağırlıklı görüntülerde skoleks oluşumuna bağlı olarak hipointens görünümde olabilirler. Konağın kiste reaksiyonu T₂ ağırlıklı görüntülerde hipointens kist duvarının etrafında hiperintens sinyal artışı şeklinde görülür.^[17] Perikistik vaskülarizasyondan dolayı görülen kontrast tutulumu özellikle süperenfeksiyon geliştiyse ileri düzeyde artabilir.^[17]

Klinik muayene ile diğer yumuşak doku tümörlerinden ayıramayacağı için kist hidatikte ameliyat öncesi tanı çok önemlidir.^[8,11] Yumuşak doku kitlelerinin tanısında biyopsi önerilmektedir ancak bir yumuşak doku kitlesi düşüncesi ile yapılacak bir biyopsi kist içerisindeki canlı skolekslerin dolaşıma girmesine neden olarak yayılmasına, anafilaktik bir reaksiyona yol açmasına veya diğer kompartmanların da enfekte olmasına neden olur.^[11,18] Bu nedenle kist hidatikte biyopsi kontraendikedir.^[11]

Cerrahi tedavide perikistektomi yapılmalı, bu esnada kistin duvarı delinmeden tamamen çıkarılmalı ve cerrahi saha hipertonic sodyum klorür solüsyonu ile yıkanmalıdır.^[11] Cerrahi sırasında kist duvarının delinmesi de anafilaksiye veya sekonder enfeksiyona neden olabilir.^[1] Bu komplikasyonları önlemek için bazı yazarlarca ameliyat öncesi albandazol tedavisi önerilmiştir.^[4] Biz de olgumuzda ameliyat öncesi albandazol tedavisi başladık ve kisti patlatmadan tamamen çıkardık. Cerrahi eksizyon sonrası albandazol tedavisinin üç ay süre ile devam ettirilmesi önerilmektedir.^[2] İlacın hepatotoksik olması ve lökopeniye yol açabilmesi nedeniyle tedavide dikkatli olunmalıdır. Geniş cerrahi eksizyona rağmen takiplerde nüks olabileceği de unutulmamalıdır.^[15]

Sonuç olarak, yumuşak doku kitlelerinin değerlendirilmesinde ayırıcı tanıda özellikle endemik bölgelerde kist hidatik de akla gelmelidir. Kist hidatik düşünüldüğü durumlarda cerrahi öncesi mutlaka görüntüleme yöntemleri uygulanmalı özellikle de MRG ile tanı kesinleştirilmeli, nüksü ve anafilaksiyi önlemek için kist duvarı delinmeden cerrahi yöntemle tamamen eksize edilmelidir.

Çıkar çakışması beyanı

Yazarlar bu yazının hazırlanması ve yayınlanması aşamasında herhangi bir çıkar çakışması olmadığını beyan etmişlerdir.

Finansman

Yazarlar bu yazının araştırma ve yazarlık sürecinde herhangi bir finansal destek almadıklarını beyan etmişlerdir.

KAYNAKLAR

1. Khuroo MS. Hydatid disease: current status and recent advances. *Ann Saudi Med* 2002;22:56-64.

2. Rao S, Parikh S, Kerr R. Echinococcal infestation of the spine in North America. *Clin Orthop Relat Res* 1991;(271):164-9.
3. Gougoulias NE, Varitimidis SE, Bargiotas KA, Dovas TN, Karydakakis G, Dailiana ZH. Skeletal muscle hydatid cysts presenting as soft tissue masses. *Hippokratia* 2010;14:126-30.
4. Bildik N, Cevik A, Altıntaş M, Ekinci H, Canberk M, Gülmen M. Efficacy of preoperative albendazole use according to months in hydatid cyst of the liver. *J Clin Gastroenterol* 2007;41:312-6.
5. Craig PS, McManus DP, Lightowers MW, Chabalgoity JA, Garcia HH, Gavidia CM, et al. Prevention and control of cystic echinococcosis. *Lancet Infect Dis* 2007;7:385-94.
6. Merkle EM, Schulte M, Vogel J, Tomczak R, Rieber A, Kern P, et al. Musculoskeletal involvement in cystic echinococcosis: report of eight cases and review of the literature. *AJR Am J Roentgenol* 1997;168:1531-4.
7. Latino R, Costa S, Barbagallo E, Virzi A, Vagnoni G. Primary localization of a hydatid cyst in the major dorsal muscle: report of a case. *Ann Ital Chir* 1999;70:123-6; discussion 126-7. [Abstract]
8. Tatari H, Baran O, Sanlıdağ T, Göre O, Ak D, Manisali M, et al. Primary intramuscular hydatidosis of supraspinatus muscle. *Arch Orthop Trauma Surg* 2001;121:93-4.
9. Dudkiewicz I, Salai M, Apter S. Hydatid cyst presenting as a soft-tissue thigh mass in a child. *Arch Orthop Trauma Surg* 1999;119:474-5.
10. Bayram M, Sirikci A. Hydatid cyst located intermuscular area of the forearm: MR imaging findings. *Eur J Radiol* 2000;36:130-2.
11. Duncan GJ, Tooke SM. Echinococcus infestation of the biceps brachii. A case report. *Clin Orthop Relat Res* 1990;247-50.
12. Ozdemir G, Zehir S, Ozdemir BA, Sipahioğlu S, Sevrge U. Hydatid cyst involvement of shoulder and deltoid muscle: a case report. [Article in Turkish] *Eklem Hastalik Cerrahisi* 2012;23:173-6.
13. García-Alvarez F, Torcal J, Salinas JC, Navarro A, García-Alvarez I, Navarro-Zorraquino M, et al. Musculoskeletal hydatid disease: a report of 13 cases. *Acta Orthop Scand* 2002;73:227-31.
14. Arazi M, Erikoglu M, Odev K, Memik R, Ozdemir M. Primary echinococcus infestation of the bone and muscles. *Clin Orthop Relat Res* 2005;234-41.
15. Cannon CP, Nelson SD, Panosian CB, Seeger LL, Eilber FR, Eckardt JJ. Soft tissue echinococcosis: a report of two cases and review of the literature. *Clin Orthop Relat Res* 2001;385:186-91.
16. Gharbi HA, Ben Chehida F, Hammou-Jeddi A, Abdelmoula B, Ben Abdallah M, Daouès A. Epidemiology of hydatid cyst in Tunisia: the contribution of systematic echography in 5 areas outside of the capital. Apropos of 9,122 subjects examined. *Tunis Med* 1986;64:313-20. [Abstract]
17. Memis A, Arkun R, Bilgen I, Ustun EE. Primary soft tissue hydatid disease: report of two cases with MRI characteristics. *Eur Radiol* 1999;9:1101-3.
18. Tünay S, Kömürçü M, Erler K, Yıldız C, Ateşalp S, Başbozkurt M. Close biopsy applications and results in bone tumors. *Eklem Hastalik Cerrahisi* 2000;11:169-72.